



НАРОДНА УКРАЇНСЬКА АКАДЕМІЯ

MEDICAL TRANSLATION

Навчально-методичний посібник
для студентів 5 курсу
факультету «Референт-перекладач»

3-є видання, доповнене

Видавництво НУА

НАРОДНА УКРАЇНСЬКА АКАДЕМІЯ

MEDICAL TRANSLATION

Навчально-методичний посібник
для студентів 5 курсу
факультету «Референт-перекладач»

3-є видання, доповнене

Харків
Видавництво НУА
2020

УДК УДК 811.111'25:61
М42

*Затверджено на засіданні
кафедри теорії та практики перекладу
Народної української академії.
Протокол № 12 від 04.05.20*

У п о р я д н и к *В.В. Ільченко*

Р е ц е н з е н т канд. філол. наук *І.В. Зміїова*

М42 Medical Translation : навч.-метод. посіб. для студентів 5 курсу ф-ту «Референт-перекладач» / Нар. укр. акад., [каф. теорії та практики пер. ; упоряд. В. В. Ільченко]. – 3-є вид. допов. – Харків : Вид-во НУА, 2020. – 96 с.

Навчальний посібник призначено для аудиторної та самостійної роботи студентів 5-го курсу факультету «Референт-перекладач». Посібник є збіркою текстів і вправ на усний послідовний та письмовий переклад з англійської мови на українську та з української на англійську, що призначені для відпрацювання навичок перекладу англійської медичної літератури.

Навчальний посібник складено відповідно до ОПП підготовки магістрів за спеціальністю 035.041 «Германські мови та літератури (переклад включно), перша – англійська»

УДК 811.111'25:61

CONTENTS

1. Unit 1. Body Structure.	4
2. Unit 2. Cells.	10
3. Unit 3. Tissues.	20
4. Unit 4. Organs and Organ Systems.	31
5. Unit 5. Blood.	39
6. Unit 6. The Cardiovascular System.	50
7. Unit 7. The Vascular System.	61
8. Unit 8. The Lymphatic System.	66
9. Unit 9. The Respiratory System.....	73
10. Unit 10. The Nervous System.	82
Reference Literature	96

UNIT 1

BODY STRUCTURE

Exercise 1. Read and translate the text.

<p>Human anatomy (1) can be precisely defined as a basic medical science, which deals with the scientific study of morphology of human body. In simpler words, human anatomy is the study of structure of human body.</p> <p>There are two main levels of structure of human body: macroscopic level (2) and microscopic level (3). For each of the two levels, there is a separate subdivision of anatomy. The one dealing with macroscopic level is known as gross anatomy (4) and the other which deals with microscopic level is called microscopic anatomy (5) or histology (6).</p> <p>Human gross anatomy is the examination of body structures that can be seen without a microscope. There are two approaches for gross anatomy: regional approach (7) and systemic approach (8).</p> <p>Regional anatomy (9) (topographical anatomy (10)) is the method of studying the body by regions (11), such as the thorax (12) and abdomen (13). In regional approach, human body is divided into regions like arm, forearm, wrist etc and all structures within that region are studied simultaneously.</p> <p>Systemic anatomy (14) is the method of studying the body by systems. The body is divided into organ systems (15) such as skeletal system (16), muscular system (17), nervous system (18) etc and structures belonging to one system are studied together.</p> <p>Histology or microscopic anatomy is the study of the structure of various organs (19) and tissues (20) of human body under a microscope.</p>	<p>1. анатомія людини 2.макроскопічний рівень 3.мікроскопічний рівень 4.макроскопічна анатомія 5.мікроскопічна анатомія 6.гістологія 7.регіональний підхід 8.системний підхід 9.регіональна анатомія 10.топографічна анатомія 11. ділянками тіла 12.грудна клітка 13.черевна порожнина 14.систематична анатомія 15.системи органів 16.скелетна система 17.м'язова система 18.нервова система 19.органи 20.тканини</p>
--	---

Exercise 2. Translate into English.

Будова людського тіла; вивчати будову людського тіла по системах; зап'ясток; людське тіло; морфологія людини; наукове дослідження; неозброєним оком; передпліччя; підрозділ; фундаментальна медична наука.

Exercise 3. Study the following figures and do the exercises below.

Figure 1. Common terms for body regions, anterior view.

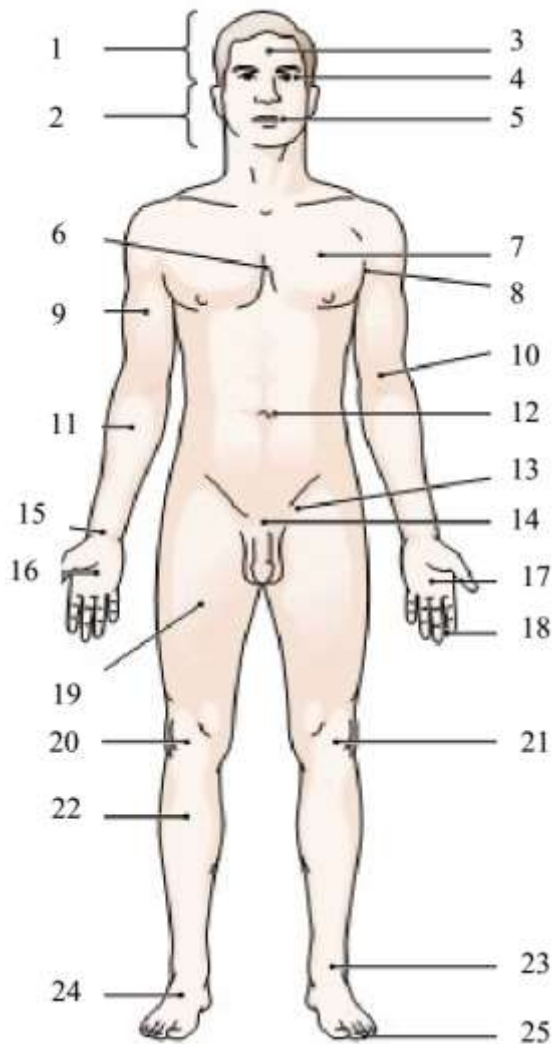
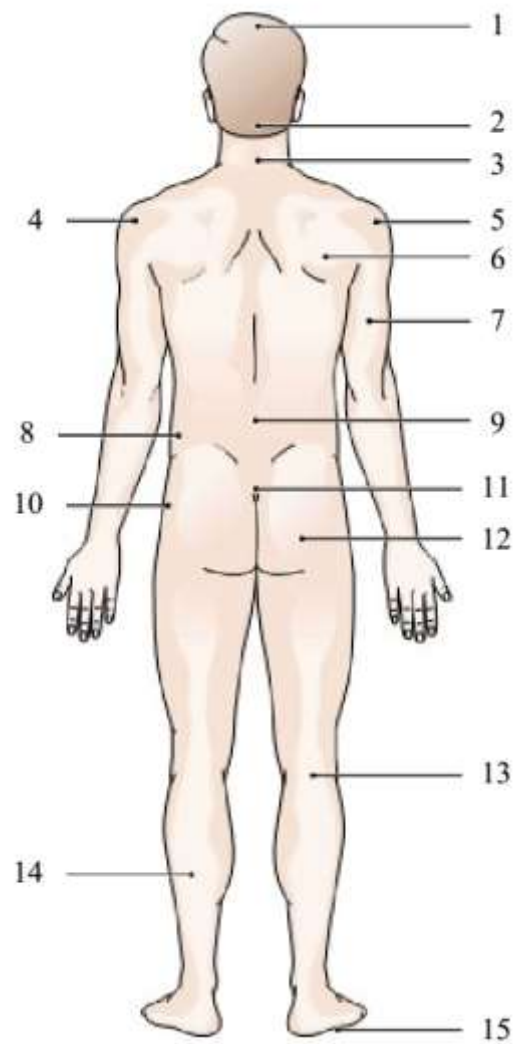


Figure 2. Common terms for body regions, posterior view.



Exercise 4. Label the anterior view of the body regions with the terms below.

Ankle; arm; armpit; breast; chest; cranium; eye; face; fingers; foot; forearm; forehead; groin; hand; head; inner elbow; knee; kneecap; leg; mouth; navel; palm; pubis; thigh; toes; wrist.

Exercise 5. Label the posterior view of the body regions with the terms below.

Arm; back of knee; base of skull; buttock; calf; crown; deltoid; flank; hip; lower extremity; neck; sacrum; shoulder; shoulder blade; small of back; sole of foot; upper extremity.

Exercise 6. Group the words denoting body parts under the headings.

arm hand leg foot torso head

Abdomen, Achilles tendon, ankle, buttock, calf, cheek, chest, chin, ear, elbow, eye, eyebrow, eyelid, finger, forearm, forehead, gum, hair, hip, knee, knuckle, lip, nail, neck, nipple, nose, palm, rib, scalp, shoulder, sole, temple, thigh, throat, thumb, toe, tongue, tooth, wrist.

Exercise 7. Translate into English.

Ахіллів сухожилок; бік; великий палець руки; верхні кінцівки; внутрішня частина ліктя; грудна залоза; грудна клітка; дельтовидний м'яз; долоня; зап'ясток; колінна чашечка; крижі; литка; лоб; лобок; лопатка; нижні кінцівки; основа черепа; пах; пахва; передпліччя; підколінна западина; повіка; поперек; пуп; ребро; сідниці; скроня; сосок; стегно; стопа; суглоб пальця; тім'я; тулуб; черевна порожнина; череп; шкіра черепа; щиколотка; ясна.

Exercise 8. Study the vocabulary below and translate the text into English.

- | | |
|-------------------------------|-------------------------------|
| 1) забарвлені зрізи | stained sections |
| 2) зовнішні форми і пропорції | exterior form and proportions |
| 3) нормальна анатомія | general anatomy |
| 4) патологічна анатомія | pathologic (morbid) anatomy |
| 5) порівняльна анатомія | comparative anatomy |
| 6) порушення розвитку | development disturbances |
| 7) хірургічна анатомія | surgical anatomy |

Анатомія людини

Анатомія людини – це фундаментальна медична наука про походження, розвиток, форми і будову людського організму. Анатомія вивчає зовнішні форми і пропорції тіла людини і його частин, окремі органи, їх конструкцію та мікроскопічну будову.

Макроскопічна анатомія вивчає будова тіла, окремих органів і їх частин, їх форму, зовнішній вигляд, а також взаємини (топографію) на рівнях, доступних незброєному оку, або за допомогою оптичних приладів, що дають невелике збільшення. Мікроскопічна анатомія вивчає будову органів, за допомогою спеціально приготованих тонких забарвлених зрізів тканин органів та мікроскопа.

Систематична або описова анатомія вивчає і послідовно описує «нормальну», тобто здорову, людину, в якій тканини і органи не змінені в результаті хвороби або порушення розвитку. У зв'язку з цим нормальною

можна вважати таку будову людини, при якій забезпечуються функції здорового організму. Систематичну анатомію також називають нормальною анатомією на відміну від патологічної анатомії, що вивчає уражені тією або іншою хворобою органи і тканини.

Будова тіла людини по областях з врахуванням положення органів і їх взаємин один з одним, із скелетом є предметом вивчення топографічної (хірургічною) анатомії. Вивченню тіла людини допомагають матеріали порівняльної анатомії, яка досліджує і порівнює будову тіла людини і тварин, що стоять на різних етапах розвитку.

Exercise 9. Translate into English.

Будова людського тіла; верхні кінцівки; визначати; внутрішня частина ліктя; грудна залоза; дельтоподібний м'яз; забарвлені зрізи тканин органів; зап'ясток; зовнішні форми і пропорції тіла людини; крижі; лобок; людське тіло; макроскопічна анатомія; мікроскопічний рівень; морфологія людини; наукове дослідження; нервова система; окремий підрозділ; орган; пах; передпліччя; порушення розвитку; пупок; регіональний підхід; системний підхід; скелетна система; стопа; тканина; фундаментальна медична наука; череп.

Exercise 10. Translate into Ukrainian.

Abdomen; ankle; armpit; back of knee; base of skull; buttock; calf; comparative anatomy; crown; histology; human anatomy; kneecap; level of structure of the human body; lower extremity; macroscopic level; microscopic anatomy; muscular system; organ system; pathologic (morbid) anatomy; region; regional anatomy; shoulder blade; small of back; study the body by regions; surgical anatomy; systemic anatomy; thigh; thorax; topographical anatomy; without a microscope.

GLOSSARY

English-Ukrainian

<i>abdomen</i>	<i>черевна порожнина</i>
<i>Achilles tendon</i>	<i>ахіллів сухожилок</i>
<i>anterior view</i>	<i>передня проекція</i>
<i>comparative anatomy</i>	<i>порівняльна анатомія</i>
<i>cranium (pl crania)</i>	<i>череп</i>
<i>crown</i>	<i>маківка, тім'я</i>
<i>deltoid</i>	<i>дельтовидний м'яз</i>
<i>development disturbance</i>	<i>порушення розвитку</i>
<i>general anatomy</i>	<i>нормальна анатомія</i>

<i>groin</i>	<i>пах</i>
<i>gross anatomy</i>	<i>макроскопічна анатомія</i>
<i>histology</i>	<i>гістологія</i>
<i>human anatomy</i>	<i>анатомія людини</i>
<i>lower extremity</i>	<i>нижня кінцівка</i>
<i>macroscopic level</i>	<i>макроскопічний рівень</i>
<i>microscopic anatomy</i>	<i>мікроскопічна анатомія</i>
<i>microscopic level</i>	<i>мікроскопічний рівень</i>
<i>muscular system</i>	<i>м'язова система</i>
<i>nervous system</i>	<i>нервова система</i>
<i>organ</i>	<i>орган</i>
<i>organ system</i>	<i>система органів</i>
<i>pathologic (morbid) anatomy</i>	<i>патологічна анатомія</i>
<i>posterior view</i>	<i>задня проекція</i>
<i>pubis</i>	<i>лобок</i>
<i>region</i>	<i>ділянками тіла</i>
<i>regional anatomy</i>	<i>регіональна анатомія</i>
<i>regional approach</i>	<i>регіональний підхід</i>
<i>reproductive system</i>	<i>репродуктивна система, статева система</i>
<i>sacrum (pl (sacrum, sacra))</i>	<i>крижі</i>
<i>scalp</i>	<i>шкіра черепа</i>
<i>skeletal system</i>	<i>скелетна система</i>
<i>surgical anatomy</i>	<i>хірургічна анатомія</i>
<i>systemic anatomy</i>	<i>систематична анатомія</i>
<i>systemic approach</i>	<i>системний підхід</i>
<i>thorax</i>	<i>грудна клітка</i>
<i>tissue</i>	<i>тканина</i>
<i>topographical anatomy</i>	<i>топографічна анатомія</i>
<i>torso (pl torsos)</i>	<i>тулуб</i>
<i>upper extremity</i>	<i>верхня кінцівка</i>

Ukrainian-English

<i>анатомія людини</i>	<i>human anatomy</i>
<i>ахіллів сухожилок</i>	<i>Achilles tendon</i>
<i>верхня кінцівка</i>	<i>upper extremity</i>
<i>гістологія</i>	<i>histology</i>
<i>грудна клітка</i>	<i>thorax</i>
<i>дельтовидний м'яз</i>	<i>deltoid</i>
<i>ділянками тіла</i>	<i>region</i>
<i>задня проекція</i>	<i>posterior view</i>
<i>крижі</i>	<i>sacrum (pl (sacrum, sacra))</i>

<i>лобок</i>	<i>pubis</i>
<i>м'язова система</i>	<i>muscular system</i>
<i>маківка, тім'я</i>	<i>crown</i>
<i>макроскопічна анатомія</i>	<i>gross anatomy</i>
<i>макроскопічний рівень</i>	<i>macroscopic level</i>
<i>мікроскопічна анатомія</i>	<i>microscopic anatomy</i>
<i>мікроскопічний рівень</i>	<i>microscopic level</i>
<i>нервова система</i>	<i>nervous system</i>
<i>нижня кінцівка</i>	<i>lower extremity</i>
<i>нормальна анатомія</i>	<i>general anatomy</i>
<i>орган</i>	<i>organ</i>
<i>патологічна анатомія</i>	<i>pathologic (morbid) anatomy</i>
<i>пах</i>	<i>groin</i>
<i>передня проекція</i>	<i>anterior view</i>
<i>порівняльна анатомія</i>	<i>comparative anatomy</i>
<i>порушення розвитку</i>	<i>development disturbances</i>
<i>регіональна анатомія</i>	<i>regional anatomy</i>
<i>регіональний підхід</i>	<i>regional approach</i>
<i>репродуктивна система,</i>	<i>reproductive system</i>
<i>система органів</i>	<i>organ system</i>
<i>систематична анатомія</i>	<i>systemic anatomy</i>
<i>системний підхід</i>	<i>systemic approach</i>
<i>скелетна система</i>	<i>skeletal system</i>
<i>статева система</i>	<i>reproductive system</i>
<i>тканина</i>	<i>tissue</i>
<i>топографічна анатомія</i>	<i>topographical anatomy</i>
<i>тулуб</i>	<i>torso (pl torsos)</i>
<i>хірургічна анатомія</i>	<i>surgical anatomy</i>
<i>черевна порожнина</i>	<i>abdomen</i>
<i>череп</i>	<i>cranium (pl crania)</i>
<i>шкіра черепа</i>	<i>scalp</i>

UNIT 2

CELLS

Exercise 1. Read and translate the text.

<p style="text-align: center;">Cells (1)</p> <p>The body can be studied from its simplest to its most complex level, beginning with the cell, the basic unit of living organisms. Cells carry out metabolism (2), the sum of all of the physical and chemical activities that occur in the body. Providing the energy for metabolic reactions (3) is the chemical ATP, commonly described as the energy compound (4) of the cell. The main categories of organic compounds in the body are:</p> <ul style="list-style-type: none">• Proteins (5), which include the enzymes (6), some hormones (7), and structural materials (8).• Carbohydrates (9), which include sugars and starches (10). The main carbohydrate is the sugar glucose, which circulates in the blood to provide energy for the cells.• Lipids (11), which include fats. Adipose (fat) tissue (12) is designed to store lipids. <p>All body functions derive from the activities of billions of specialized cells. The nucleus (13) is the control region of the cell. It contains the chromosomes (14), which carry genetic information. Each human cell, except for the sex cells (15), contains 46 chromosomes. The chromosomes are composed of a complex organic substance, DNA, which is organized into separate units called genes (16). Genes control the formation of enzymes, the catalysts (17) needed for metabolic reactions. To help manufacture enzymes, the cells use a compound called RNA, which is chemically related to DNA.</p> <p>When a body cell divides, by the process of mitosis (18), the chromosomes are doubled and then equally distributed to the two daughter cells (19). Sex cells divide by another process that halves the chromosomes</p>	<ol style="list-style-type: none">1. клітини2. метаболізм, обмін речовин3. хімічні реакції обміну речовин4. макроергічна сполука5. протеїни6. ферменти7. гормони8. структурні речовини9. вуглеводи10. крохмаль11. ліпіди12. жирова тканина13. ядро клітини14. хромосоми15. статеві клітини16. гени17. каталізатори18. мітоз19. дочірня клітина20. запліднення
--	--

Exercise 2. Translate into English.

Генетична інформація; глюкоза; дочірня клітина; живі організми; забезпечувати енергією; здійснювати; контролювальна ділянка; накопичувати ліпіди; однаково розподілятися; окрема ділянка; органічна сполука; основна одиниця; подібна за своїми хімічними властивостями до; синтез ферментів; складатися з; складна органічна речовина; спеціалізовані клітини; сукупність фізичних процесів та хімічних реакцій; хімічна реакція обміну речовин; хімічна сполука; хромосомний набір зменшується вдвічі.

Exercise 3. Study the vocabulary below and translate the text into English.

1) багатоклітинний організм	multicellular organism
2) включення	inclusion
3) гіало-плазма	hyaloplasm
4) еукаріот	eucaryote
5) еукаріотична клітина	eukaryotic cell
6) каріоплазма	karyoplasm
7) морфологічно відокремлене ядро	morphologically isolated nucleus
8) прокаріот	prokaryote
9) прокаріотична клітина	procaryotic cell
10) рух, рухливість	motility
11) синьо-зелені водорості	cyanobacteriae

Цитологія

Цитологія – наука про клітину. Цитологія вивчає будову та функції клітин і їх похідних, досліджує участь структурних компонентів клітин у загальноклітинних фізіологічних процесах, пристосування клітин до умов середовища, реакцію на дію різних чинників, патологічні зміни клітин.

Клітини, що мають ядро, називаються еукаріотичними, а клітини, що не мають морфологічно відокремленого ядра, називаються прокаріотичними. Більшість рослинних і тваринних організмів є еукаріотами; до прокаріотів належать лише бактерії та синьо-зелені водорості.

Сучасне визначення поняття «клітина» таке: клітина – це елементарна жива система, яка складається з клітинної оболонки, цитоплазми та ядра і є основою будови, розвитку, функціонування, пристосування, відтворення та відновлення цілого організму.

Таким чином, еукаріотична клітина складається із трьох основних частин: ядра, цитоплазми та оболонки. Цитоплазма відмежована від зовнішнього середовища або від сусідніх клітин клітинною оболонкою.

Цитоплазма, в свою чергу, складається з гіало-плазми та організованих структур, до яких належать органели і включення. Ядро має оболонку, каріоплазму, хромосоми, ядерце. Усі названі компоненти клітини, взаємодіючи між собою, виконують функції, необхідні для існування клітини як цілого.

Клітина є елементарною живою системою багатоклітинних організмів, на рівні якої зберігається сукупність усіх проявів життєдіяльності. До останніх належать: структурна упорядкованість, компактність будови, енергетична економічність, обмін речовин, ріст, розвиток, рух, адаптація, функціонування та самовідтворення.

Exercise 4. Study the vocabulary below, fill in the gaps and translate the text into Ukrainian.

1) absorption	всмоктування
2) cell membrane	клітинна мембрана
3) control centre	контролювальна ділянка
4) cytoplasm	цитоплазма
5) cytoskeleton	цитоскелет
6) endoplasmic reticulum	ендоплазматичний ретикулум
7) fatty acids	жирні кислоти
8) Golgi complex	апарат Гольджі
9) lysosome	лізосома
10) microfilament	мікрофіламент
11) microtubule	мікротрубочка
12) microvilli	мікроворсинки
13) mitochondrion	мітохондрія
14) nucleic acid	нуклеїнова кислота
15) nucleolus	ядерце
16) nutrient	поживна речовина
17) organelle	органела
18) peroxisome	пероксисома
19) projection	відросток
20) protein synthesis	синтез білків
21) ribosome	рибосома
22) RNA	РНК (рибонуклеїнова кислота)
23) vacuole	вакуоля
24) vesicle	везикула
25) waste materials	кінцеві продукти обміну речовин

absorption

basic structural unit

basic structure

control centre

cytoplasm

organelles

protein synthesis

secreted

waste materials

Cell Structure

The cell is the (1) _____ of all living organisms. The human body consists of billions of cells, structurally and functionally integrated to perform the complex tasks necessary for life. In spite of variation in size and function, most human cells have a similar (2) _____. Each cell is an invisibly small bag containing liquid (3) _____, surrounded by a cell membrane that regulates the passage of useful substances (such as oxygen and nutrients) into the cell; and (4) _____ (such as carbon dioxide) and manufactured substances (such as hormones) out of the cell.

Some cells, such as those lining the small intestine, have microvilli, projections that increase the cells' surface area to facilitate (5) _____.

All cells, except red blood cells, have a nucleus, a (6) _____ that governs all major cell activities by regulating the amount and types of proteins made in the cell. Inside the nucleus are the chromosomes, which are made of the nucleic acid DNA. This contains the instructions for (7) _____, which are carried into the cytoplasm by a type of RNA, another nucleic acid, and are decoded in particles called ribosomes. The nucleus also contains a spherical structure called the nucleolus, which plays a role in the production of ribosomes.

The cell also contains various (8) _____, each with a specific role. Energy is generated from the breakdown of sugars and fatty acids by mitochondria. Substances that would damage the cell if they came into contact with the cytoplasm are contained in particles called lysosomes and peroxisomes. A system of membranes in the cytoplasm called the endoplasmic reticulum transports materials through the cell. Flattened sacs called the Golgi complex receive and process proteins dispatched by the endoplasmic reticulum. Products for export, such as enzymes and hormones, are (9) _____ by vesicles at the cell surface. Other materials, water, and waste products are transported and stored in the cytoplasm by vacuoles. The cytoplasm itself has a network of fine tubes (microtubules) and filaments (microfilaments) known as the cytoskeleton, which gives the cell a definite shape.

Exercise 5. Study the vocabulary below and translate the text into English.

1) вірус	virus
2) життєдіяльність	vital functions
3) клітинна теорія	cell theory
4) одноклітинні організми	unicellular organisms
5) поділ клітин	cell division
6) подразливість	irritability
7) ріст клітин	cell growth
8) розмноження	reproduction
9) спадкова інформація	hereditary information

Клітинна теорія

Клітина – основна структурно-функціональна одиниця всіх живих організмів, за винятком вірусів. Жива клітина має ряд властивостей: здатність до обміну речовин і розмноження, подразливість, ріст і рухливість, на основі яких здійснюються функції цілого організму.

Клітинна теорія, основоположна для загальної біології теорія, стверджує, що:

- клітина – елементарна одиниця живого, основна одиниця будови, функціонування, розмноження і розвитку всіх живих організмів;
- всі живі організми складаються з одної або більшої кількості клітин;
- нові клітини завжди виникають з попередніх клітин шляхом їх розподілу;
- клітини містять спадкову інформацію, яка передається від клітини до клітини під час поділу;
- клітини всіх одноклітинних і багатоклітинних організмів мають спільне походження і подібні за своєю будовою і хімічним складом, основним проявам життєдіяльності та обміном речовин;
- життєдіяльність організму залежить від життєдіяльності окремих клітин.

Exercise 6. Study the vocabulary below and translate the text into Ukrainian.

1) chromosome content	набір хромосом
2) to coil up	спіралізуватися
3) doubled chromosomes	подвоєні хромосоми
4) egg cell	яйцеклітина
5) genetic make-up	генотип
6) genetic material	генетичний матеріал
7) matching pairs of chromosomes	гомологічні пари хромосом
8) meiosis	мейоз
9) ovaries	яєчники
10) parent cell	материнська клітина
11) sperm cell	сперматозоїд
12) testes	сім'яники

Cell division

The processes by which cells multiply are called cell division.

Mitosis is the most common form of cell division, giving rise to daughter cells identical to the parent cells. It occurs in the ovaries and testes during the production of egg and sperm cells. During meiosis in humans, a cell containing 23 pairs of chromosomes (46 in total) divides to form 4 sperm or egg cells, each with 23 single chromosomes. First, the chromosomes are duplicated to produce 4 copies of each chromosome (92 in total). Matching pairs of chromosomes line

up and exchange genetic material. The cell then divides twice to form 4 daughter cells, with each taking 1 copy of each chromosome. Egg and sperm cells therefore have only half the usual chromosome content of a body cell, so that each parent contributes half of the child's genetic material. The exchange between chromosomes means that each daughter cell has a unique genetic make-up.

Meiosis produces egg and sperm cells that differ from their parent cells in that they have only half the normal number of chromosomes. In this type of cell division the chromosomes within the nucleus of a cell are exactly duplicated into each of 2 daughter cells. Before cell division, the chromosomes duplicate themselves and coil up with the 2 copies joined together. The doubled chromosomes line up in the centre of the cell and are pulled apart to opposite ends of the cell, which then divides. Each daughter cell therefore has the same chromosome content as the original cell.

Exercise 7. Translate into English.

Апарат Гольджі; вакуоля; відросток; всмоктування; генетична інформація; глюкоза; двоокис вуглецю; ділянка; дочірня клітина; еукаріот; живий організм; жирова тканина; каталізатор; клітина; контролювальна ділянка; крохмаль; ліпіди; мембрана; мережа; мікрворсинки; мікрофіламенти; мітохондрія; накопичувати; окрема ділянка; органела; основна структура; пероксисома; поживні речовини; протеїни; ріст клітин; РНК; розщеплення жирних кислот; самовідтворення; складатися з; спеціалізована клітина; структурний матеріал; тонкий кишечник; хімічна сполука; хімічні реакції обміну речовин; хромосомний набір; цитоскелет; ядрце.

Exercise 8. Translate into Ukrainian.

Basic structural unit; basic unit; carbohydrate; carry out; cell membrane; cell surface; chemically related; chromosome; complex organic substance; cytoplasm; decode; DNA; endoplasmic reticulum; energy compound; enzyme; eukaryotic cell; fertilization; genes; hormone; inclusion; lysosome; metabolism; microtubules; mitosis; motility; multicellular organism; nucleic acid; nucleus; organic compound; procaryotic cell; protein synthesis; red blood cells; ribosome; sex cell; structurally and functionally integrated; sum of all of the physical and chemical activities; useful substances; vesicle; waste products.

GLOSSARY

English-Ukrainian

<i>absorption</i>	<i>всмоктування</i>
<i>adipose (fat) tissue</i>	<i>жирова тканина</i>
<i>carbohydrate</i>	<i>вуглевод</i>
<i>catalyst</i>	<i>каталізатор</i>
<i>cell</i>	<i>клітина</i>
<i>cell division</i>	<i>поділ клітин</i>
<i>cell membrane</i>	<i>клітинна мембрана</i>
<i>chromosome</i>	<i>хромосома</i>
<i>chromosome content</i>	<i>хромосомний набір</i>
<i>control centre</i>	<i>контрольовальна ділянка</i>
<i>cytoplasm</i>	<i>цитоплазма</i>
<i>cytoskeleton</i>	<i>цитоскелет</i>
<i>daughter cell</i>	<i>дочірня клітина</i>
<i>decode v</i>	<i>розшифровувати</i>
<i>DNA (deoxyribonucleic acid)</i>	<i>ДНК</i> <i>(дезоксирибонуклеїнова</i> <i>кислота</i>
<i>egg cell</i>	<i>яйцеклітина</i>
<i>endoplasmic reticulum</i>	<i>ендоплазматичний</i>
<i>ретікулум</i>	
<i>energy compound</i>	<i>макроергічна сполука</i>
<i>enzyme</i>	<i>фермент</i>
<i>eucaryote</i>	<i>еукаріот</i>
<i>eukaryotic cell</i>	<i>еукаріотична клітина</i>
<i>fatty acid</i>	<i>жирна кислота</i>
<i>fertilization</i>	<i>запліднення</i>
<i>gene</i>	<i>ген</i>
<i>genetic make-up</i>	<i>генотип</i>
<i>genetic material</i>	<i>генетичний матеріал</i>
<i>glucose</i>	<i>глюкоза</i>
<i>Golgi complex</i>	<i>апарат Гольджі</i>
<i>hereditary information</i>	<i>спадкова інформація</i>
<i>hormone</i>	<i>гормон</i>
<i>inclusion</i>	<i>включення</i>
<i>irritability</i>	<i>подразливість</i>
<i>line v</i>	<i>вистилляти</i>
<i>lipid</i>	<i>ліпід</i>
<i>lysosome</i>	<i>лізосома</i>
<i>meiosis</i>	<i>мейоз</i>

<i>metabolic reaction</i>	хімічні реакції обміну
<i>речовин</i>	
<i>metabolism</i>	метаболізм, обмін речовин
<i>microfilament</i>	мікрофіламент
<i>microtubule</i>	мікротрубочка
<i>microvillus (pl microvilli)</i>	мікроворсинка
<i>mitochondrion (pl mitochondria)</i>	мітохондрія
<i>mitosis</i>	мітоз
<i>motility</i>	рухливість
<i>multicellular organism</i>	багатоклітинний організм
<i>nucleic acid</i>	нуклеїнова кислота
<i>nucleolus (pl nucleoli)</i>	ядерце
<i>nucleus (pl nuclei)</i>	ядро
<i>nutrient</i>	поживна речовина
<i>organelle</i>	органела
<i>organic compound</i>	органічна сполука
<i>ovary</i>	яєчник
<i>parent cell</i>	материнська клітина
<i>peroxisome</i>	пероксисома
<i>procaryotic cell</i>	прокаріотична клітина
<i>projection</i>	відросток
<i>protein</i>	протеїн, білок
<i>protein synthesis</i>	синтез білків
<i>red blood cell</i>	червона клітина крові
<i>reproduction</i>	розмноження
<i>ribosome</i>	рибосома
<i>RNA (ribonucleic acid)</i>	РНК (рибонуклеїнова
<i>кислота)</i>	
<i>sex cell</i>	статева клітина
<i>small intestine</i>	тонкий кишечник
<i>specialized cell</i>	спеціалізована клітина
<i>sperm cell</i>	сперматозоїд
<i>starch</i>	крохмаль
<i>structural material</i>	структурна речовина
<i>testis (pl testes)</i>	яєчко, сім'яник
<i>unicellular organism</i>	одноклітинний організм
<i>useful substance</i>	корисна речовина
<i>vacuole</i>	вакуоль
<i>vesicle</i>	везикула
<i>virus</i>	вірус
<i>vital functions</i>	життєдіяльність
<i>waste material / product</i>	кінцевий продукт обміну
	речовин

Ukrainian-English

<i>апарат Гольджі</i>	<i>Golgi complex</i>
<i>багатоклітинний організм</i>	<i>multicellular organism</i>
<i>вакуоль</i>	<i>vacuole</i>
<i>везикула</i>	<i>vesicle</i>
<i>вистилляти</i>	<i>line v</i>
<i>відросток</i>	<i>projection</i>
<i>вірус</i>	<i>virus</i>
<i>включення</i>	<i>inclusion</i>
<i>всмоктування</i>	<i>absorption</i>
<i>вуглевод</i>	<i>carbohydrate</i>
<i>ген</i>	<i>gene</i>
<i>генетичний матеріал</i>	<i>genetic material</i>
<i>генотип</i>	<i>genetic make-up</i>
<i>глюкоза</i>	<i>glucose</i>
<i>гормон</i>	<i>hormone</i>
<i>ДНК (дезоксирибонуклеїнова кислота)</i>	<i>DNA (deoxyribonucleic acid)</i>
<i>дочірня клітина</i>	<i>daughter cell</i>
<i>ендоплазматичний ретикулум</i>	<i>endoplasmic reticulum</i>
<i>еукаріот</i>	<i>eucaryote</i>
<i>еукаріотична клітина</i>	<i>eukaryotic cell</i>
<i>жирна кислота</i>	<i>fatty acid</i>
<i>жирова тканина</i>	<i>adipose (fat) tissue</i>
<i>життєдіяльність</i>	<i>vital functions</i>
<i>запліднення</i>	<i>fertilization</i>
<i>каталізатор</i>	<i>catalyst</i>
<i>кінцевий продукт обміну речовин</i>	<i>waste material / product</i>
<i>клітина</i>	<i>cell</i>
<i>клітинна мембрана</i>	<i>cell membrane</i>
<i>контрольовальна ділянка</i>	<i>control centre</i>
<i>корисна речовина</i>	<i>useful substance</i>
<i>крохмаль</i>	<i>starch</i>
<i>лізосома</i>	<i>lysosome</i>
<i>ліпід</i>	<i>lipid</i>
<i>макроергічна сполука</i>	<i>energy compound</i>
<i>материнська клітина</i>	<i>parent cell</i>
<i>мейоз</i>	<i>meiosis</i>
<i>метаболізм, обмін речовин</i>	<i>metabolism</i>
<i>мікрворсинка</i>	<i>microvillus (pl microvilli)</i>
<i>мікротрубочка</i>	<i>microtubule</i>
<i>мікрофіламент</i>	<i>microfilament</i>

<i>мітоз</i>	<i>mitosis</i>
<i>мітохондрія</i>	<i>mitochondrion (pl</i>
<i>mitochondria)</i>	
<i>нуклеїнова кислота</i>	<i>nucleic acid</i>
<i>одноклітинний організм</i>	<i>unicellular organism</i>
<i>органела</i>	<i>organelle</i>
<i>органічна сполука</i>	<i>organic compound</i>
<i>пероксисома</i>	<i>peroxisome</i>
<i>поділ клітин</i>	<i>cell division</i>
<i>подразливість</i>	<i>irritability</i>
<i>поживна речовина</i>	<i>nutrient</i>
<i>прокаріотична клітина</i>	<i>procaryotic cell</i>
<i>протеїн, білок</i>	<i>protein</i>
<i>рибосома</i>	<i>ribosome</i>
<i>РНК (рибонуклеїнова кислота)</i>	<i>RNA (ribonucleic acid)</i>
<i>розмноження</i>	<i>reproduction</i>
<i>розшифровувати</i>	<i>decode</i>
<i>рухливість</i>	<i>motility</i>
<i>синтез білків</i>	<i>protein synthesis</i>
<i>спадкова інформація</i>	<i>hereditary information</i>
<i>сперматозоїд</i>	<i>sperm cell</i>
<i>спеціалізована клітина</i>	<i>specialized cell</i>
<i>статева клітина</i>	<i>sex cell</i>
<i>структурна речовина</i>	<i>structural material</i>
<i>тонкий кишечник</i>	<i>small intestine</i>
<i>фермент</i>	<i>enzyme</i>
<i>хімічні реакції обміну речовин</i>	<i>metabolic reaction</i>
<i>хромосома</i>	<i>chromosome</i>
<i>хромосомний набір</i>	<i>chromosome content</i>
<i>цитоплазма</i>	<i>cytoplasm</i>
<i>цитоскелет</i>	<i>cytoskeleton</i>
<i>червона клітина крові</i>	<i>red blood cell</i>
<i>ядерце</i>	<i>nucleolus (pl nucleoli)</i>
<i>ядро</i>	<i>nucleus (pl nuclei)</i>
<i>яєчко, сім'яник</i>	<i>testis (pl testes)</i>
<i>яєчник</i>	<i>ovary</i>
<i>яйцеклітина</i>	<i>egg cell</i>

UNIT 3

TISSUES

Exercise 1. Read and translate the text.

Tissues	
<p>Cells are organized into four basic types of tissues that perform specific functions.</p>	1. епітеліальна тканина, епітелій 2. судина
<ul style="list-style-type: none">• Epithelial tissue (1) covers and protects body structures and lines organs, vessels (2), and cavities (3).	3. порожнина 4. сполучна тканина 5. волокна 6. абіотична речовина
<ul style="list-style-type: none">• Connective tissue (4) supports and binds body structures. It contains fibers (5) and other nonliving material (6) between the cells. Included are adipose (fat) tissue, cartilage (7), bone, and blood.	7. хрящ 8. м'язова тканина 9. скелетна м'язова тканина
<ul style="list-style-type: none">• Muscle tissue (8) contracts to produce movement. There are three types of muscle tissue:	10. довільні м'язи 11. серцева м'язова тканина
<ul style="list-style-type: none">◦ Skeletal muscle (9) moves the skeleton. It is described as voluntary (10).	12. мимовільні м'язи 13. гладенька м'язова тканина
<ul style="list-style-type: none">◦ Cardiac muscle (11) forms the heart. It functions without conscious control and is described as involuntary (12).	14. органи черевної порожнини 15. нервова тканина
<ul style="list-style-type: none">◦ Smooth muscle (13) forms the walls of the abdominal organs (14); it is also involuntary.	16. головний мозок 17. спинний мозок 18. нерви
<ul style="list-style-type: none">• Nervous tissue (15) makes up the brain (16), spinal cord (17), and nerves (18). It coordinates and controls body responses (19) by the transmission of electrical impulses.	19. реакція 20. мембрани 21. слизові оболонки 22. виділяти
<p>The simplest tissues are membranes (20). Mucous membranes (21) secrete (22) mucus (23), a thick fluid that lubricates surfaces and protects underlying tissue. Serous membranes (24), which secrete a thin, watery fluid, line body cavities (25) and cover organs.</p>	23. слиз 24. серозна оболонка 25. порожнини тіла

Exercise 2. Translate into English.

Бути опорою тіла; вистеляти; входити до складу; змащувати; з'єднувати структури організму; не володіють автоматією; підлягаюча тканина; скорочуватись; утворювати зовнішній покрив тіла.

Exercise 3. Study the vocabulary below and translate the text into English.

1) видільна функція	excretory function
2) волокнисті тканини	fibrous tissues
3) гладенька (непосмугована) тканина	smooth (nonstriated) tissue
4) дихальні шляхи	airways
5) захисна функція	protective function
6) молочні залози	mammary glands
7) опорна функція	supporting function
8) поперечносмугаста м'язова тканина	striated muscle tissue
9) порожнисті органи	hollow organs
10) потові залози	sweat glands
11) рідка сполучна тканина	fluid connective tissue
12) рухова (моторна) функція	movement (motor) function
13) секретійна функція	secretory function
14) скоротлива тканина	contractile tissue
15) слинні залози	salivary glands
16) спеціалізована м'язова тканина	specialized muscle tissue
17) сукупність клітин	ensemble of cells
18) тверда сполучна тканина	hard connective tissue
19) травний канал	digestive tract
20) трофічна функція	trophic function

Тканини

Вивченням тканин займається гістологія. Тканина являє собою сукупність клітин спільного походження, що разом виконують спільну функцію. Усі тканини багатоклітинних тварин і людини прийнято розподіляти на чотири групи: епітеліальну, сполучну, м'язову, нервову.

Основна роль епітеліальної тканини полягає у виконанні захисної, видільної, секретійної та газообмінної функцій. Епітелій утворює зовнішній покрив тіла, поверхневий шар шкіри; вистеляє зсередини порожнисті органи (травний канал, дихальні шляхи); утворює більшість залоз організму.

Сполучна тканина належить до волокнистих тканин. Вона виконує опорну, захисну і трофічну функції. Розрізняють тверду та рідку сполучні тканини. Тверда сполучна тканина представлена кістковою і хрящовою тканинами, а рідка – кров'ю та лімфою.

М'язова тканина має добру здатність скорочуватись. Згідно з морфофункціональною класифікацією м'язові тканини поділяють на

гладеньку (непосмуговану), поперечносмугасту, яка в свою чергу поділяється на скелетну та серцеву, і спеціалізовану м'язову тканину. Спеціалізовані скоротливі тканини складаються із клітин, що входять до складу стінки потових, слинних та молочних залоз. М'язи виконують рухову (моторну) функцію.

Нервова тканина є системою спеціалізованих структур, що утворюють основу нервової системи і забезпечують умови для реалізації її функцій. Нервова тканина забезпечує взаємодію тканин, органів та систем організму та їх регуляцію.

Exercise 4. Study the vocabulary below, fill in the gaps and translate the text into Ukrainian.

1) abnormal area	патологічне вогнище
2) antibody	антитіло
3) aspiration biopsy	аспіраційна біопсія
4) bladder	сечовий міхур
5) body cavity	порожнина тіла
6) colon	товста кишка
7) CT scanning	комп'ютерна томографія
8) diseased organ	вражений орган
9) endoscopic biopsy	ендоскопічна біопсія
10) excisional biopsy	ексцизійна біопсія
11) guided biopsy	контрольована біопсія
12) hollow organ	порожнистий орган
13) incisional biopsy	інцизійна біопсія
14) inflammation	запалення
15) needle biopsy	пункційна біопсія
16) open biopsy	відкрита біопсія
17) tissue sample	зразок тканини
18) tumour	новоутворення
19) ultrasound scanning	ультрозвукова ехографія

abnormal area

body cavity

cancer

CT scanning

hollow organs

skin or muscle

tissue or cells

tissue sample

ultrasound scanning

Biopsy

Biopsy is a diagnostic test in which a small amount of (1) _____ are removed from the body for microscopic examination. It is an accurate method of diagnosing many illnesses, including (2) _____.

There are several types of biopsy. In excisional biopsy, the whole (3) _____ is removed for study. Incisional biopsy involves cutting away a small sample of (4) _____ for analysis. In a needle biopsy, a needle is inserted

through the skin and into the organ or tumour to be investigated. Aspiration biopsy uses a needle and syringe to remove cells from a solid lump. Guided biopsy uses (5) _____ or (6) _____ to locate the area of tissue to be biopsied and to follow the progress of the needle. In endoscopic biopsy, an endoscope is passed into the organ to be investigated and an attachment is used to take a sample from the lining of accessible (7) _____ and structures, such as the lungs, stomach, colon, and bladder. In an open biopsy, a surgeon opens a (8) _____ to reveal a diseased organ or tumour and removes a sample of tissue.

Biopsy samples are analysed by staining, in which dyes are used to show up structures or identify constituents such as antibodies or enzymes. A (9) _____ may be tested with specific antibodies in the investigation of infection and inflammation. In some cases, a tissue culture may be required.

Exercise 5. Study the vocabulary below and translate the text into English.

- | | |
|--------------------------------------|----------------------------------|
| 1) загальна гістологія | general histology |
| 2) загибель клітин | cell loss |
| 3) загоєння через рубцювання | cicatrization |
| 4) клітина-попередник | precursor cell |
| 5) нейрон | neuron |
| 6) неспеціалізована сполучна тканина | nonspecialized connective tissue |
| 7) патологічний стан | pathosis |
| 8) процес поновлення | the process of renewal |
| 9) регенеративні можливості | recovery properties |
| 10) репаративна регенерація | reparative regeneration |
| 11) спеціалізована тканина | specialized tissue |
| 12) стовбурова клітина | stem cell |
| 13) субклітинний | subcellular |
| 14) фізіологічна регенерація | physiologic regeneration |

Регенерація

Процес поновлення структури біологічного об'єкта після його руйнування має назву регенерації. Відповідно до рівня організації живого визначають субклітинну, клітинну, тканинну, органну регенерації. Загальна гістологія вивчає регенерацію на тканинному рівні.

Існує також фізіологічна регенерація, що відбувається унаслідок ушкодження та у здоровому організмі здійснюється постійно. При травмах та інших патологічних станах, які супроводжуються масовою загибеллю клітин, відновлення тканин здійснюється за рахунок репаративної регенерації. Якщо в процесі репаративної регенерації втрачена частина заміщається рівноцінною, спеціалізованою тканиною, говорять про повну регенерації; якщо на місці дефекту розростається неспеціалізована

сполучна тканина, – про неповну регенерацію (загоєння через рубцювання).

У різних тканинах можливості регенерації різні і пов'язані вони з наявністю стовбурових клітин і клітин-попередників. У дорослої людини є тканини з обмеженими регенеративними можливостями, однак дослідженнями останніх років встановлено, що навіть нейрони, які ще донедавна вважали нездатними до регенерації в дорослому організмі, у певних ділянках нервової системи зберігають регенераторні можливості.

Вік, особливості обміну речовин, стан нервової та ендокринної систем, харчування, інтенсивність кровообігу в пошкодженій тканині, супутні захворювання можуть послабити, посилити або якісно змінити процес регенерації.

Exercise 6. Study the vocabulary below and translate the following text.

cellular components	<i>компоненти клітини</i>	intercellular substances	<i>міжклітинні речовини</i>
extracellular matrix	<i>позаклітинна матриця</i>	microtome	<i>мікротом</i>
general histology	<i>загальна гістологія</i>	resolving power	<i>роздільна здатність</i>
histologists	<i>Гістологи</i>	special histology	<i>спеціальна гістологія</i>

Histology

Histology is a branch of biology concerned with the composition and structure of plant and animal tissues in relation to their specialized functions. The terms histology and microscopic anatomy are sometimes used interchangeably, but a fine distinction can be drawn between the two studies. The fundamental aim of histology is to determine how tissues are organized at all structural levels, from cells and intercellular substances to organs. Microscopic anatomy, on the other hand, deals only with tissues as they are arranged in larger entities such as organs and organ systems (e.g., circulatory and reproductive systems).

Histology is traditionally divided into two fields of study: general histology and special histology. General histology examines the composition of each of the tissue types, including the nature of its cells and extracellular matrix. Special histology is the microscopic study of the structure of organs of the body.

In their investigations, histologists mainly examine quantities of tissue that have been removed from the living body; these tissues are cut into very thin, almost transparent slices using a special cutting instrument known as a microtome. These thin sections, as they are called, may then be stained with various dyes to increase the contrast between their various cellular components so that the latter can be more easily resolved using an optical microscope.

Details of tissue organization that are beyond the resolving power of optical microscopes can be revealed by the electron microscope.

Exercise 7. Translate into English.

Антитіло; біопсія; великі комплекси; виділяти; висікати; волокниста тканина; вражений орган; входити до складу; гістолог; гладенька м'язова тканина; дихальні шляхи; довільні м'язи; ексцизійна біопсія; ендоскопічна біопсія; з'єднувати структури організму; загибель клітин; загоєння через рубцювання; захисна функція; зразок тканини; клітина-попередник; комп'ютерна томографія; м'язова тканина; метод дослідження; міжклітинна речовина; мікроскопічне дослідження; не володіють автоматією; нервова м'язова тканина; опорна функція; патологічне вогнище; поновлення; поперечносмугаста м'язова тканина; порожнисті органи та структури; пункційна біопсія; рівень організації людського тіла; рідка сполучна тканина; різальний прилад; секретійна функція; серцева м'язова тканина; скелетна м'язова тканина; скорочуватись; слизова оболонка; спеціалізована м'язова тканина; спеціальна гістологія; сполучна тканина; стовбурова клітина; субклітинний; тип тканини; тканинна культура; травний канал; ультразвукова ехографія; фізіологічна регенерація; хрящ.

Exercise 8. Translate into Ukrainian.

Abdominal organs; accurate method of diagnosing; aspiration biopsy; biopsy sample; bladder; body cavity; body response; brain; cellular component; colon; contractile tissue; diseased area; electron microscope; epithelial tissue; excretory function; extracellular matrix; fiber; general histology; guided biopsy; hard connective tissue; histology; incisional biopsy; inflammation; involuntary muscles; line (v.); mammary gland; membrane; microtome; movement (motor) function; mucus; nerve; nonliving material; nonspecialized connective tissue; open biopsy; optical microscope; pathosis; recovery properties; reparative regeneration; resolving power; salivary gland; sample from the lining; sample of skin or muscle; serous membrane; special histology; specialized function; specialized tissue; spinal cord; staining; sweat gland; syringe; trophic function; tumour; underlying tissue.

GLOSSARY

English-Ukrainian

abdominal organ
abnormal area
airways

органи черевної порожнини
патологічне вогнище
дихальні шляхи

<i>antibody</i>	<i>антитіло</i>
<i>aspiration biopsy</i>	<i>аспіраційна біопсія</i>
<i>biopsy</i>	<i>біопсія</i>
<i>biopsy sample</i>	<i>біоптат</i>
<i>bladder</i>	<i>сечовий міхур</i>
<i>body cavity</i>	<i>порожнина тіла</i>
<i>brain</i>	<i>головний мозок</i>
<i>cardiac muscle</i>	<i>серцева м'язова тканина</i>
<i>cartilage</i>	<i>хрящ</i>
<i>cavity</i>	<i>порожнина</i>
<i>cell loss</i>	<i>загибель клітин</i>
<i>cellular component</i>	<i>компонент клітини</i>
<i>cicatrization</i>	<i>загоєння через рубцювання</i>
<i>colon</i>	<i>товста кишка</i>
<i>connective tissue</i>	<i>сполучна тканина</i>
<i>contractile tissue</i>	<i>скоротлива тканина</i>
<i>contraction</i>	<i>скорочення</i>
<i>CT scanning</i>	<i>комп'ютерна томографія</i>
<i>diagnostic test</i>	<i>метод дослідження</i>
<i>digestive tract</i>	<i>травний канал</i>
<i>diseased area</i>	<i>ділянка організму, уражена хворобою</i>
<i>diseased organ</i>	<i>вражений орган</i>
<i>electron microscope</i>	<i>електронний мікроскоп</i>
<i>endoscopic biopsy</i>	<i>ендоскопічна біопсія</i>
<i>ensemble of cells</i>	<i>сукупність клітин</i>
<i>epithelial tissue</i>	<i>епітеліальна тканина,</i>
<i>enimeliū</i>	
<i>excisional biopsy</i>	<i>ексцизійна біопсія</i>
<i>excretory function</i>	<i>видільна функція</i>
<i>extracellular matrix</i>	<i>позаклітинна матриця</i>
<i>fiber</i>	<i>волокно</i>
<i>fibrous tissue</i>	<i>волокниста тканина</i>
<i>fluid connective tissue</i>	<i>рідка сполучна тканина</i>
<i>general histology</i>	<i>загальна гістологія</i>
<i>guided biopsy</i>	<i>контрольована біопсія</i>
<i>hard connective tissue</i>	<i>тверда сполучна тканина</i>
<i>histologist</i>	<i>гістолог</i>
<i>hollow organ</i>	<i>порожнистий орган</i>
<i>incisional biopsy</i>	<i>інцизійна біопсія</i>
<i>inflammation</i>	<i>запалення</i>
<i>intercellular substance</i>	<i>міжклітинна речовина</i>
<i>involuntary</i>	<i>мимовільний (м'яз)</i>

<i>lining</i>	слизова оболонка
<i>mammary gland</i>	молочна залоза
<i>membrane</i>	мембрана
<i>microscopic examination</i>	мікроскопічне дослідження
<i>movement (motor) function</i>	рухова (моторна) функція
<i>mucous membrane</i>	слизова оболонка
<i>mucus</i>	слиз
<i>muscle tissue</i>	м'язова тканина
<i>needle biopsy</i>	пункційна біопсія
<i>nerve</i>	нерв
<i>nervous tissue</i>	нервова тканина
<i>neuron</i>	нейрон
<i>nonliving material</i>	абіотична речовина
<i>nonspecialized connective tissue</i>	неспеціалізована сполучна тканина
<i>nonstriated</i>	непосмугована
<i>open biopsy</i>	відкрита біопсія
<i>optical microscope</i>	оптичний мікроскоп
<i>pathosis</i>	патологічний стан
<i>physiologic regeneration</i>	фізіологічна регенерація
<i>precursor cell</i>	клітина-попередник
<i>protective function</i>	захисна функція
<i>recovery properties</i>	регенеративні можливості
<i>remove</i>	висікати
<i>renewal</i>	поновлення
<i>reparative regeneration</i>	репаративна регенерація
<i>resolving power</i>	роздільна здатність
<i>response</i>	реакція
<i>salivary gland</i>	слинна залоза
<i>secrete v</i>	виділяти
<i>secretory function</i>	секреційна функція
<i>serous membrane</i>	серозна оболонка
<i>skeletal muscle</i>	скелетна м'язова тканина
<i>smooth muscle</i>	гладенька м'язова тканина
<i>special histology</i>	спеціальна гістологія
<i>specialized muscle tissue</i>	спеціалізована м'язова тканина
<i>specialized tissue</i>	спеціалізована тканина
<i>spinal cord</i>	спинний мозок
<i>staining</i>	метод забарвлення
<i>stem cell</i>	стовбурова клітина
<i>striated muscle tissue</i>	поперечносмугаста м'язова тканина

<i>structural level</i>	<i>рівень організації людського тіла</i>
<i>subcellular</i>	<i>субклітинний</i>
<i>supporting function</i>	<i>опорна функція</i>
<i>sweat gland</i>	<i>потова залоза</i>
<i>tissue culture</i>	<i>тканинна культура</i>
<i>tissue sample</i>	<i>зразок тканини</i>
<i>trophic function</i>	<i>трофічна функція</i>
<i>tumour</i>	<i>новоутворення</i>
<i>ultrasound scanning</i>	<i>ультрозвукова ехографія</i>
<i>vessel</i>	<i>судина</i>
<i>voluntary</i>	<i>довільний (м'яз)</i>

Ukrainian-English

<i>абіотична речовина</i>	<i>nonliving material</i>
<i>антитіло</i>	<i>antibody</i>
<i>аспіраційна біопсія</i>	<i>aspiration biopsy</i>
<i>біопсія</i>	<i>biopsy</i>
<i>біоптат</i>	<i>biopsy sample</i>
<i>видільна функція</i>	<i>excretory function</i>
<i>виділяти</i>	<i>secrete v</i>
<i>висікати</i>	<i>remove</i>
<i>відкрита біопсія</i>	<i>open biopsy</i>
<i>волокниста тканина</i>	<i>fibrous tissue</i>
<i>волокно</i>	<i>fiber</i>
<i>вражений орган</i>	<i>diseased organ</i>
<i>гістолог</i>	<i>histologist</i>
<i>гладенька м'язова</i>	<i>тканина smooth muscle</i>
<i>головний мозок</i>	<i>brain</i>
<i>дихальні шляхи</i>	<i>airways</i>
<i>ділянка організму, уражена хворобою</i>	<i>diseased area</i>
<i>довільний (м'яз)</i>	<i>voluntary</i>
<i>ексцизійна біопсія</i>	<i>excisional biopsy</i>
<i>електронний мікроскоп</i>	<i>electron microscope</i>
<i>ендоскопічна біопсія</i>	<i>endoscopic biopsy</i>
<i>епітеліальна тканина, епітелій</i>	<i>epithelial tissue</i>
<i>загальна гістологія</i>	<i>general histology</i>
<i>загибель клітин</i>	<i>cell loss</i>
<i>загоєння через рубцювання</i>	<i>cicatrization</i>
<i>запалення</i>	<i>inflammation</i>
<i>захисна функція</i>	<i>protective function</i>
<i>зразок тканини</i>	<i>tissue sample</i>

<i>інцизійна біопсія</i>	<i>incisional biopsy</i>
<i>клітина-попередник</i>	<i>precursor cell</i>
<i>комп'ютерна томографія</i>	<i>CT scanning</i>
<i>компонент клітини</i>	<i>cellular component</i>
<i>контрольована біопсія</i>	<i>guided biopsy</i>
<i>м'язова тканина</i>	<i>muscle tissue</i>
<i>мембрана</i>	<i>membrane</i>
<i>метод дослідження</i>	<i>diagnostix test</i>
<i>метод забарвлення</i>	<i>staining</i>
<i>мимовільний (м'яз)</i>	<i>involuntary</i>
<i>міжклітинна речовина</i>	<i>intercellular substance</i>
<i>мікроскопічне дослідження</i>	<i>microscopic examination</i>
<i>молочна залоза</i>	<i>mammary gland</i>
<i>нейрон</i>	<i>neuron</i>
<i>непосмугована</i>	<i>nonstriated</i>
<i>нерв</i>	<i>nerve</i>
<i>нервова тканина</i>	<i>nervous tissue</i>
<i>неспеціалізована сполучна тканина</i>	<i>nonspecialized connective tissue</i>
<i>новоутворення</i>	<i>tumour</i>
<i>опорна функція</i>	<i>supporting function</i>
<i>оптичний мікроскоп</i>	<i>optical microscope</i>
<i>орган черевної порожнини</i>	<i>abdominal organ</i>
<i>патологічне вогнище</i>	<i>abnormal area</i>
<i>патологічний стан</i>	<i>pathosis</i>
<i>позаклітинна матриця</i>	<i>extracellular matrix</i>
<i>поновлення</i>	<i>renewal</i>
<i>поперечносмугаста м'язова тканина</i>	<i>striated muscle tissue</i>
<i>порожнина</i>	<i>cavity</i>
<i>порожнина тіла</i>	<i>body cavity</i>
<i>порожнистий орган</i>	<i>hollow organ</i>
<i>потова залоза</i>	<i>sweat gland</i>
<i>пункційна біопсія</i>	<i>needle biopsy</i>
<i>реакція</i>	<i>response</i>
<i>регенеративні можливості</i>	<i>recovery properties</i>
<i>репаративна регенерація</i>	<i>reparative regeneration</i>
<i>рівень організації людського тіла</i>	<i>structural level</i>
<i>рідка сполучна тканина</i>	<i>fluid connective tissue</i>
<i>роздільна здатність</i>	<i>resolving power</i>
<i>рухова (моторна) функція</i>	<i>movement (motor) function</i>
<i>секретійна функція</i>	<i>secretory function</i>
<i>серозна оболонка</i>	<i>serous membrane</i>
<i>серцева м'язова тканина</i>	<i>cardiac muscle</i>

<i>сечовий міхур</i>	<i>bladder</i>
<i>скелетна м'язова тканина</i>	<i>skeletal muscle</i>
<i>скоротлива тканина</i>	<i>contractile tissue</i>
<i>скорочення</i>	<i>contraction</i>
<i>слиз</i>	<i>mucus</i>
<i>слизова оболонка</i>	<i>lining, mucous membrane</i>
<i>слинна залоза</i>	<i>salivary gland</i>
<i>спеціалізована м'язова тканина</i>	<i>specialized muscle tissue</i>
<i>спеціалізована тканина</i>	<i>specialized tissue</i>
<i>спеціальна гістологія</i>	<i>special histology</i>
<i>спинний мозок</i>	<i>spinal cord</i>
<i>сполучна тканина</i>	<i>connective tissue</i>
<i>стовбурова клітина</i>	<i>stem cell</i>
<i>субклітинний</i>	<i>subcellular</i>
<i>судина</i>	<i>vessel</i>
<i>сукупність клітин</i>	<i>ensemble of cells</i>
<i>тверда сполучна тканина</i>	<i>hard connective tissue</i>
<i>тканинна культура</i>	<i>tissue culture</i>
<i>товста кишка</i>	<i>colon</i>
<i>травний канал</i>	<i>digestive tract</i>
<i>трофічна функція</i>	<i>trophic function</i>
<i>ультрозвукова ехографія</i>	<i>ultrasound scanning</i>
<i>фізіологічна регенерація</i>	<i>physiologic regeneration</i>
<i>хрящ</i>	<i>cartilage</i>

UNIT 4

ORGANS AND ORGAN SYSTEMS

Exercise 1. Read and translate the text.

Organs and Organ Systems	
<p>Tissues are arranged into organs, which serve specific functions:</p> <ul style="list-style-type: none">• Circulatory system (1) pumping and channeling blood to and from the body and lungs with heart, blood and blood vessels (2).• Digestive system (3): digestion and processing food.• Endocrine system (4): communication within the body using hormones made by endocrine glands (5).• Integumentary system (6): skin, hair, fat, and nails.• Lymphatic system (7): structures involved in the transfer of lymph (8) between tissues and the blood stream (9), the lymph and the nodes (11) and vessels that transport it.• Immune system (10): defending against disease-causing agents (12).• Muscular system: movement with muscles.• Nervous system: collecting, transferring and processing information with brain, spinal cord, peripheral nerves (13) and nerves.• Reproductive system: the sex organs.• Respiratory system (14): the organs used for breathing.• Skeletal system: structural support and protection with bones, cartilage, ligaments (15) and tendons (16).• Urinary system (17): the organs involved in fluid balance, electrolyte balance and excretion of urine (18). <p>The body, however, functions as a whole – no system is independent of the others. They work together to maintain the body's state of internal stability, termed homeostasis (19).</p>	<p>1.серцево-судинна система 2.кровоносні судини 3.травна система 4.ендокринна система 5.ендокринні залози 6.покривна система 7.лімфатична система 8.лімфа 9.кровоток 10.лімфатичні вузли 11.імунна система 12. хвороботворні агенти 13.периферичні нерви 14.дихальна система 15.зв'язки 16.сухожилля 17.сечова система 18.сеча 19.гомеостаз</p>

Exercise 2. Translate into English.

Видалення сечі; водний баланс; перекачавти та спрямовувати кров; переробляти їжу; сольовий баланс; сталість внутрішнього середовища; утворювати; функціонувати разом.

Exercise 3. Study the vocabulary below and translate the text into English.

- | | |
|------------------------------|-------------------------|
| 1) нейрогуморальна регуляція | neurohumoral regulation |
| 2) підшлункова залоза | pancreas |
| 3) тимус | thymus |
| 4) чоловіча уретра | male urethra |

Системи органів

Орган – це частина тіла організму з притаманній йому певною формою, будовою та функцією. Кожний орган складається з однакових груп тканин, які мають характерний клітинний склад. Зазвичай орган складається з декількох видів тканин, з яких, як правило, одна або дві домінують. Так, в шлунку є різні види сполучної тканини, м'язова і нервова тканини, проте переважають м'язова і епітеліальна, що визначають специфіку будови і функцій цього органу.

Органи, які об'єднані функціонально, складають систему органів. У організмі людини виділяють наступні системи органів: серцево-судинну, травну, ендокринну, покривну, лімфатичну, імунну, нервову, репродуктивну, дихальну, скелетну, сечову системи та систему м'язів. Деякі органи виконують декілька функцій і відносяться до різних систем: так, загруднинна залоза (тимус) є функціональною ланкою як імунної, так і ендокринної системи, підшлункова залоза – ендокринної та травної, чоловіча уретра – сечової та репродуктивної, тощо.

Системи органів формують цілісний організм людини. Сталість внутрішнього середовища (гомеостаз) підтримується за допомогою нейрогуморальної регуляції обмінних процесів в організмі, що забезпечується спільним функціонуванням нервової, ендокринної та серцево-судинної систем.

Exercise 4. Study the vocabulary below, fill in the gaps and translate the text into Ukrainian.

1) acceptance	приживляємість
2) allograft	алотрансплантат
3) autologous transplantation	аутоотрансплантація
4) cadaver	посмертний донор
5) failing organ	пошкоджений орган
6) genetically close parent	близький генетичний родич першої лінії спорідненості
7) genetically identical twin	генетично ідентичний однойцевий близнюк
8) graft	трансплантат
9) homologous graft	алотрансплантат
10) homologous transplantation	гомотрансплантація
11) human leucocyte antigen panels	панелі антигенів лейкоцитів людини
12) living unrelated person	живий неспоріднений донор
13) suppression	імуносупресія
14) xenotransplant	ксенотрансплантат
15) xenotransplantation	ксенотрансплантація

**acceptance
antigens
donor organs**

**failing organ
grafted tissue
monitoring and support**

**recipient human
rejection
suppression**

Transplantation

Transplantation (grafting) is the replacement of a (1) _____ or tissue by a functioning one.

Transplantation may be from the same person (autologous), from the same species (homologous – the allograft can come from a genetically identical twin, genetically close parent or sibling, living unrelated person, or cadaver) or from a different species (xenotransplant).

Human tissues carry highly specific (2) _____, which cause the immune system to react to "foreign" materials. Grafts of a person's own tissue (such as skin grafts) are therefore well tolerated. Homologous grafts are plagued by attempted (3) _____ by the (4) _____. The biological acceptability of the graft is measured by tissue typing of the donor and recipient using the human leucocyte antigen, or HLA, panels. The closer the match between the donor and the recipient, the greater the chance of graft (5) _____ and function. Xenotransplantation is as yet entirely experimental because of tissue rejection and the possibility of transmitting animal diseases to the human recipient.

Organ transplantation has two sets of problems. The first relate to the recipient: the magnitude of the procedure and the intricacies of the surgical technique, the avoidance of rejection (acute or chronic) of the (6) _____ because of antigens in the tissue, and temporary and long-term (7) _____ of

the recipient's immune processes, with resulting infections and cancers. The second set of problems relates to the graft itself: the source of the graft and its collection, preservation, and transport to the recipient. Associated problems are ethical and economic, including the expense of the procedure and the cost of long-term (8) _____ of the patient.

Many of the technical problems associated with transplantation are gradually being overcome. Obtaining (9) _____ and distributing them equitably remain critical problems.

Transplantation is well established for skin, teeth, bone, blood, bone marrow, cornea, heart, kidney, liver, and to a lesser extent for the lung, pancreas, and intestines. On occasion two transplants are combined, such as heart and lung or pancreas and kidney.

Exercise 5. Study the vocabulary below and translate the text into Ukrainian.

- | | |
|---------------------------|------------------------------------|
| 1) artificial heart | штучне серце |
| 2) cardiopulmonary bypass | machine апарат штучного кровообігу |
| 3) heart transplants | серцевий трансплантат |
| 4) lifespan | тривалість життя |
| 5) synthetic replacement | штучний замітник |

Artificial heart

An artificial heart is a mechanical device that replaces the heart. Artificial hearts are typically used in order to bridge the time to heart transplantation, or to permanently replace the heart in case transplantation is impossible.

The first artificial heart was the Jarvik-7, designed by Robert Jarvik.

An artificial heart is also distinct from a cardiopulmonary bypass machine (CPB), which is an external device used to provide the functions of both the heart and lungs. CPBs are only used for a few hours at a time, most commonly during heart surgery.

A synthetic replacement for the heart remains one of the long-sought holy grails of modern medicine. The obvious benefit of a functional artificial heart would be to lower the need for heart transplants, because the demand for organs always greatly exceeds supply.

Although the heart is conceptually simple (basically a muscle that functions as a pump), it embodies subtleties that defy straightforward emulation with synthetic materials and power supplies. Consequences of these issues include severe foreign-body rejection and external batteries that limit patient mobility. These complications limited the lifespan of early human recipients to hours or days.

Exercise 6. Translate into English.

Аутотрансплантація; апарат штучного кровообігу; біологічна сумісність; видалення сечі; гомотрансплантація; дихальна система; ендокринні залози; забезпечувати штучний кровообіг та вентиляцію легень; зовнішній прилад; імунна система; кістковий мозок; ксенотрансплантація; лімфатична система; нейрогуморальна регуляція; однайцеві близнюки; особа одного біологічного виду; переробляти їжу; периферичні нерви; покривна система; реакції відторгнення пересадженої тканини; реципієнт; рогівка; серцево-судинна система; сечова система; скелетна система; сталість внутрішнього середовища; тимус; тканинне типування; трансплантація; трансплантація серця; тривалий період реабілітаційного лікування та післяопераційного догляду за пацієнтом; функціонувати разом; чоловіча уретра; штучне серце.

Exercise 7. Translate into Ukrainian.

Acute or chronic rejection of the grafted tissue; allograft; blood vessels; bridge the time to heart transplantation; cadaver; different species; digestive system; disease-causing agents; donor; electrolyte balance; endocrine system; fluid balance; genetically close relative; graft acceptance; heart surgery; heart transplant; homeostasis; human leucocyte antigen; intestine; ligaments; limit the lifespan; lymph nodes; mechanical device; muscular system; nervous system; pancreas; pump and channel blood; reproductive system; severe foreign-body rejection; sibling; skin graft; straightforward emulation; synthetic replacement; temporary or long-term suppression; tendons; urine; xenotransplant.

GLOSSARY

English-Ukrainian

<i>acceptance</i>	<i>приживляємість</i>
<i>allograft</i>	<i>аллотрансплантат</i>
<i>antigen</i>	<i>антиген</i>
<i>artificial heart</i>	<i>штучне серце</i>
<i>autologous transplantation</i>	<i>аутотрансплантація</i>
<i>blood stream</i>	<i>кровоток</i>
<i>blood vessel</i>	<i>кровоносна судина</i>
<i>bone marrow</i>	<i>кістковий мозок</i>
<i>cadaver</i>	<i>посмертний донор</i>
<i>cardiopulmonary bypass machine</i>	<i>апарат штучного кровообігу</i>
<i>circulatory system</i>	<i>серцево-судинна система</i>
<i>cornea</i>	<i>рогівка</i>
<i>digestive system</i>	<i>травна система</i>
<i>disease-causing agent</i>	<i>хвороботворний агент</i>

<i>donor</i>	донор
<i>donor organ</i>	донорський орган
<i>endocrine gland</i>	ендокринна залоза
<i>endocrine system</i>	ендокринна система
<i>genetically close relative</i>	близький генетичний родич
<i>grafted tissue</i>	першої лінії спорідненості
	пересаджена донорська
	тканина
<i>grafting</i>	пересадка тканини
<i>heart surgery</i>	операція на серці
<i>heart transplant</i>	серцевий трансплантат
<i>homeostasis</i>	гомеостаз
<i>homologous transplantation</i>	гомотрансплантація
<i>identical twins</i>	одноййцеві близнюки
<i>immune system</i>	імунна система
<i>integumentary system</i>	покривна система
<i>intestine</i>	кишечник
<i>lifespan</i>	тривалість життя
<i>ligament</i>	зв'язка
<i>lymph</i>	лімфа
<i>lymph node</i>	лімфатичний вузол
<i>lymphatic system</i>	лімфатична система
<i>male urethra</i>	чоловіча уретра
<i>neurohumoral regulation</i>	нейрогуморальна регуляція
<i>pancreas</i>	підшлункова залоза
<i>peripheral nerve</i>	периферичний нерв
<i>recipient</i>	реципієнт
<i>rejection</i>	відтогнення
<i>respiratory system</i>	дихальна система
<i>skeletal system</i>	скелетна система
<i>skin graft</i>	шкірний трансплантат
<i>suppression</i>	імуномупресія
<i>synthetic replacement</i>	штучний замінник
<i>tendon</i>	сухожилля
<i>thymus</i>	тимус (загруднинна залоза, виделкова залоза)
<i>tissue typing</i>	тканинне типування
<i>transplantation</i>	трансплантація
<i>urinary system</i>	сечова система
<i>urine</i>	сеча
<i>xenotransplant</i>	ксенотрансплантат
<i>xenotransplantation</i>	ксенотрансплантація

Ukrainian-English

<i>аллотрансплантат</i>	<i>allograft</i>
<i>антиген</i>	<i>antigen</i>
<i>апарат штучного кровообігу</i>	<i>cardiopulmonary bypass machine</i>
<i>аутотрансплантація</i>	<i>autologous transplantation</i>
<i>близький генетичний родич першої лінії спорідненості</i>	<i>genetically close relative</i>
<i>відтогнення</i>	<i>rejection</i>
<i>гомеостаз</i>	<i>homeostasis</i>
<i>гомотрансплантація</i>	<i>homologous transplantation</i>
<i>дихальна система</i>	<i>respiratory system</i>
<i>донор</i>	<i>donor</i>
<i>донорський орган</i>	<i>donor organ</i>
<i>ендокринна залоза</i>	<i>endocrine gland</i>
<i>ендокринна система</i>	<i>endocrine system</i>
<i>зв'язка</i>	<i>ligament</i>
<i>іммунна система</i>	<i>immune system</i>
<i>імуноупресія</i>	<i>suppression</i>
<i>кишечник</i>	<i>intestine</i>
<i>кістковий мозок</i>	<i>bone marrow</i>
<i>кровоносна судина</i>	<i>blood vessel</i>
<i>кровоток</i>	<i>blood stream</i>
<i>ксенотрансплантат</i>	<i>xenotransplant</i>
<i>ксенотрансплантація</i>	<i>xenotransplantation</i>
<i>лімфа</i>	<i>lymph</i>
<i>лімфатична система</i>	<i>lymphatic system</i>
<i>лімфатичний вузол</i>	<i>lymph node</i>
<i>нейрогуморальна регуляція</i>	<i>neurohumoral regulation</i>
<i>однойцеві близнюки</i>	<i>identical twins</i>
<i>операція на серці</i>	<i>heart surgery</i>
<i>пересаджена донорська тканина</i>	<i>grafted tissue</i>
<i>пересадка тканини</i>	<i>grafting</i>
<i>периферичний нерв</i>	<i>peripheral nerve</i>
<i>підшлункова залоза</i>	<i>pancreas</i>
<i>покривна система</i>	<i>integumentary system</i>
<i>посмертний донор</i>	<i>cadaver</i>
<i>приживляємість</i>	<i>acceptance</i>
<i>реципієнт</i>	<i>recipient</i>
<i>рогівка</i>	<i>cornea</i>
<i>серцевий трансплантат</i>	<i>heart transplant</i>
<i>серцево-судинна система</i>	<i>circulatory system</i>

<i>сеча</i>	<i>urine</i>
<i>сечова система</i>	<i>urinary system</i>
<i>скелетна система</i>	<i>skeletal system</i>
<i>сухожилля</i>	<i>tendon</i>
<i>тимус (загруднинна залоза, виделкова залоза)</i>	<i>thymus</i>
<i>тканинне типування</i>	<i>tissue typing</i>
<i>травна система</i>	<i>digestive system</i>
<i>трансплантація</i>	<i>transplantation</i>
<i>тривалість життя</i>	<i>lifespan</i>
<i>хвороботворний агент</i>	<i>disease-causing agent</i>
<i>чоловіча уретра</i>	<i>male urethra</i>
<i>шкірний трансплантат</i>	<i>skin graft</i>
<i>штучне серце</i>	<i>artificial heart</i>
<i>штучний замінник</i>	<i>synthetic replacement</i>

UNIT 5

BLOOD

Exercise 1. Read and translate the text.

<p>Blood circulates through the vessels, bringing oxygen and nourishment to all cells and carrying away waste products. Whole blood (1) can be divided into two main components: the liquid portion (2), or plasma (3) (55%), and formed elements (4), or blood (45%).</p> <p style="text-align: center;">Blood Plasma</p> <p>Plasma is about 90% water. The remaining 10% contains nutrients, electrolytes (dissolved salts), gases, albumin (a protein), clotting factors (5), antibodies, wastes, enzymes, and hormones.</p> <p style="text-align: center;">Blood Cells</p> <p>The blood cells are erythrocytes (6), or red blood cells; leukocytes (7), or white blood cells (8); and platelets (9), also called thrombocytes (10). All blood cells are produced in red bone marrow (11). Some white blood cells multiply in lymphoid tissue (12) as well.</p> <p style="text-align: center;">Erythrocytes</p> <p>The major function of erythrocytes is to carry oxygen to cells. This oxygen is bound to an iron-containing pigment (13) within the cells called hemoglobin (14). Erythrocytes are small, disk-shaped cells with no nucleus. A red blood cell gradually wears out and dies in about 120 days, so these cells must be constantly replaced.</p> <p style="text-align: center;">Leukocytes</p> <p>White blood cells protect against foreign substances. Some engulf foreign material by the process of phagocytosis (15); others function as part of the immune system. There are five different types of leukocytes, which are identified by the size and appearance of the nucleus.</p>	<p>1.цільна кров 2.рідка частина 3.плазма 4.формені елементи 5.фактори згорання крові 6.еритроцити 7.лейкоцити 8. білі клітини крові 9.кров'яні пластинки 10.тромбоцити 11.червоний кістковий мозок 12.лімфоїдна тканина 13.пігмент що містить хімічний елемент залізо 14.гемоглобін 15.фагоцитоз 16.гемостаз 17.згорання крові 18.коагуляція 19.первинний тромб 20.тромб</p>
--	---

Platelets	
<p>The blood platelets (thrombocytes) are fragments of larger cells formed in the bone marrow. Platelets are important in hemostasis (16), the prevention of blood loss, a component of which is the process of blood clotting (17), also known as coagulation (18).</p> <p>When a vessel is injured, platelets stick together to form a plug (19) at the site. Substances released from the platelets and from damaged tissue then interact with clotting factors in the plasma to produce a wound-sealing clot (20). Clotting factors are inactive in the blood until an injury occurs.</p>	

Exercise 2. Translate into English.

Захоплювати; недіючий; приєднувати кисень; розмножуватися; розчинені солі; руйнуватися; склеюватися.

Exercise 3. Study the vocabulary below and translate the text into English.

- | | |
|--------------------------------|------------------------|
| 1) вимивати | carry away |
| 2) група крові за системою АВ0 | AB0 blood type |
| 3) кровозамінники | blood substitutes |
| 4) кровотворні органи | blood-forming organs |
| 5) мінеральні солі | mineral salts |
| 6) резус-належність | Rh blood types |
| 7) сечова кислота | uric acid |
| 8) сечовина | urea |
| 9) шлунково-кишковий тракт | gastrointestinal tract |

Кров

Кров – рідка сполучна тканина, що циркулює по кровоносній системі та об'єднує весь організм в єдине ціле.

Кров виконує в організмі багато важливих функцій. Основна функція крові полягає в переносі кисню від легень до тканин організму та CO₂ від клітин до легень. Крім того кров переносить поживні речовини від шлунково-кишкового тракту до тканин; вимиває кінцеві продукти обміну речовин із клітин та тканин організму; зберігає сталість температури тіла та захищає організм від мікроорганізмів і чужорідних тіл. Важливим пристосуванням крові є здатність до її зсідання.

Кров складається з рідкої частини – плазми крові (близько 60% об'єму) і формених елементів (клітин крові: еритроцитів, лейкоцитів, тромбоцитів) (близько 40% об'єму). Плазма крові вміщує воду, білки,

жири, глюкозу, сечовину та сечову кислоту та мінеральні солі. Еритроцити – невеликі без'ядерні клітини крові червоного кольору, завдання яких – транспорт кисню і вуглекислого газу. Лейкоцити крові забезпечують фагоцитоз, а також виділення антитіл проти антигенів. Тромбоцити – кров'яні пластинки – виробляються кровотворними органами та забезпечують швидке припинення кровотечі.

При великих крововтратах, під час операцій та при деяких захворюваннях виникає необхідність перелити хворому кров від здорової людини. Велика втрата крові порушує сталість внутрішнього середовища організму, кров'яний тиск падає, зменшується кількість гемоглобіну. Переливають не тільки цільну кров, але і її компоненти та кровозамінники. При переливанні крові необхідно враховувати не тільки групу крові за системою АВ0, але й резус-належність. Людину, якій переливають кров, називають реципієнтом. Людина, яка віддає кров – донор.

Exercise 4. Study the vocabulary below, fill in the gaps and translate the text into Ukrainian.

- | | |
|-----------------------------------|-----------------------------|
| 1) blood grouping systems | системи груп крові |
| 2) codominant | кодомінантний |
| 3) genetically inherited proteins | генетично успадковані білки |
| 4) immune response | імунна відповідь |
| 5) recessive | рецесивний |
| 6) transfusion reaction | трансфузійна реакція |
| 7) universal donor | універсальний донор |

blood systems	grouping	recessive Rh factor	transfusion reactions
codominant		Rh-negative	universal donors
immune response		Rh-positive	

Blood Types

Blood is typed or classified according to the different genetically inherited proteins on the surface of red blood cells and antibodies in the plasma. These antigens affect the ability of the red blood cells to provoke an (1) _____. More than 20 groups of these proteins have now been identified, but the most familiar are the AB0 and Rh blood groups.

There are two main (2) _____: the AB0 system and the rhesus system.

In the AB0 system, the presence or absence of 2 types of antigen (named A and B) on the surface of the red blood cells determine whether a person's blood group is A, B, AB (which has both A and B), or 0 (which has neither A nor B). People with the A antigen (group A) have anti-B antibodies; people with the B antigen (group B) have anti-A antibodies; those with both antigens (blood group AB) have neither; and those with neither antigen (group 0) have both. A

and B are considered to be (3) _____, which means a child inheriting an A blood type from the mother and a B blood type from the father will most likely have an AB blood type. Only two (4) _____ O blood type genes from both parents will result in a child having an O blood type. People with type O blood are called (5) _____, because their blood can be given to people with any of the ABO types.

Rh blood group system classifies blood groups according to the presence or absence of the Rh antigen, often called the (6) _____, on the cell membranes of the red blood cells. People with this factor are (7) _____; those without it are (8) _____. The importance of the Rh group relates mainly to pregnancy in Rh-negative women, since, if the baby is Rh positive, the mother may form antibodies against the baby's blood.

In giving blood transfusions, it is important to use blood that is the same type as the recipient's blood or a type to which the recipient will not show an immune reaction. Mismatches with the ABO and Rh blood types are responsible for the most serious, sometimes life-threatening, (9) _____.

Exercise 5. Study the vocabulary below and translate the following text into Ukrainian.

- | | |
|----------------------------------|------------------------------------|
| 1) blood incompatibility | несумісність крові |
| 2) blood typing | проба на сумісність |
| 3) exchange transfusion | замінне переливання крові |
| 4) fibrinogen | фібриноген |
| 5) fresh-frozen plasma | свіжозаморожена ппзма |
| 6) gastrointestinal bleeding | внутрішня кровотеча |
| 7) hemorrhage | кровотеча |
| 8) hereditary bleeding disorders | спадкові порушення згортання крові |
| 9) immune globulin | імуноглобулін |
| 10) low-albumin disorder | гіпоальбумінемія |
| 11) methods of fractionating | методи фракціювання крові |
| 12) packed red blood cells | еритроцитарна маса |
| 13) platelet deficiency | дефіцит тромбоцитів |
| 14) serum albumin | серумальбумін |
| 15) trauma | травма |
| 16) washed red cells | відмиті еритроцити |
| 17) white-cell count | лейкоцитарна формула |

Blood Transfusion

Blood transfusion, in medicine, is the procedure of introducing the blood of a donor or blood predonated by the recipient into the bloodstream. It is a highly effective form of therapy and has saved the lives of incalculable numbers of people suffering from shock, hemorrhage, or blood diseases. Blood

transfusion is employed routinely in cases of surgery, trauma, gastrointestinal bleeding, and in childbirths that involve great loss of blood.

In the 17th century, the French physician Jean Baptiste Denis performed the first recorded transfusion by infusing sheep's blood into a human. Most later attempts were unsuccessful. Even when human blood was used, the majority of recipients died because of blood incompatibility. With the discovery of the major blood groups and the introduction of blood typing in the 20th century, transfusion became routinely successful.

For most of the 20th century, transfusion was accomplished with whole blood. Methods of fractionating the blood devised during the 1960s have allowed its use in specialized forms:

1. Whole blood, which is used to treat acute blood loss.
2. Packed red blood cells, which are used for chronic anemia.
3. Washed red cells, to combat allergies that have been induced in frequently transfused patients by other elements in the blood.
4. Platelets, for bleeding caused by platelet deficiency and to treat patients undergoing chemotherapy.
5. White blood cells for low white-cell count in patients with infections.
6. Plasma, for shock without blood loss.
7. Fresh-frozen plasma, for some hereditary bleeding disorders such as hemophilia.
8. Serum albumin, a plasma derivative, is used management of shock or chronic low-albumin disorders.
9. Immune globulin, the antibody component of the plasma, for prevention of viral hepatitis and protection against measles after exposure.
10. Fibrinogen, an important clotting factor in the blood, for bleeding conditions caused by deficiency or absence of fibrinogen.

Exchange transfusion, in which all or most of the patient's blood is removed while new blood is simultaneously transfused, is of use in treating leukemia and in removing certain poisons from the body.

Exercise 6. Study the vocabulary below and translate the text into English.

- | | |
|--|-----------------------|
| 1) анемія | anaemia |
| 2) внутрішньовенна ін'єкція | intravenous injection |
| 3) донорська кров | donated / donor blood |
| 4) загальна терапія | general therapy |
| 5) інтоксикація | intoxication |
| 6) інфекція, що передається через кров | blood-borne infection |
| 7) комплексне лікування | combination therapy |
| 8) основне захворювання | underlying disease |
| 9) плазмозамінник | plasma substitute |
| 10) побічна реакція | side effect |

За даними експертів, щороку людство потребує не менш 60 мільйонів гемотрансфузій. Потреба в донорській крові різко збільшується при наданні допомоги постраждалим в озброєних конфліктах, під час стихійних лих, у транспортних або промислових аваріях, коли вимагається одразу велика кількість переливань крові. Створення значних запасів донорської крові, враховуючи її досить обмежений термін зберігання, витратно для бюджету системи охорони здоров'я. Необхідність у створенні штучної крові продиктовано не лише дефіцитом і високою вартістю донорської крові. Частота розвитку побічних реакцій і ускладнень після переливання донорської крові складає 2-3 відсотка від загального числа трансфузій. Не дивлячись на ретельний контроль, кров та її компоненти все ще становлять загрозу зараження СНІДом, сифілісом, вірусним гепатитом та іншими інфекціями, що передаються при переливанні цільної крові та її компонентів.

Однак, при комплексному лікуванні хворих з різними паталогіями, трансфузійна терапія відіграє важливу роль. На сьогодні, кровозамінники використовують частіше, ніж донорську кров. Кровозамінник – це рідина, яка при внутрішньовенному введенні хворому може частково замінити функції крові.

Кровозамінники та плазмозамінники мають відповідати ряду вимог: тривалий час утримуватися в кровотоці; швидко та повністю видалятися з організму; не викликати побічних ефектів; не бути токсичними; не вимагати спеціальних умов при зберіганні; бути простими у використанні; легко стерилізуватися.

Кровозамінники широко використовуються з метою боротьби з шоком, значною крововтратою, інтоксикацією, анемією, опіковою хворобою та іншими захворюваннями, для стимуляції резервних сил організму, істотно поліпшуючи якість загальної терапії та кінець основного захворювання. Часто введення кровозамінників використовують разом з переливанням донорської крові.

Exercise 7. Translate into English.

Алергічна реакція; викликати імунну відповідь; відмиті еритроцити; вірусний гепатит; гемоглобін; гемофілія; генетично успадковані білки; гостра крововтрата; група крові за системою АВ0; донорська кров; еритроцит; заздалегідь узята кров; захоплювати; імуноглобулін; кір; кров'яна пластинка; кровотворний орган; лейкоцитарна формула; наявність або відсутність антигенів; недіючий; оперативне втручання; опікова хвороба; пацієнт після багаторазової гемотрансфузії; первинний тромб; плазма; пологи; резус-належність; резус-негативний; резус-позитивний; розмножуватися; руйнуватися; серумальбумін; сечовина;

системи груп крові; спадкові порушення згортання крові; трансфузійні реакції, які можуть становити загрозу для життя; тромб; універсальний донор; фагоцитоз; фібриноген; фракціонування крові; хронічна гіпоальбумінемія; цільна кров; червоні кров'яні клітини.

Exercise 8. Translate into Ukrainian.

Bind oxygen; blood clotting; blood components; blood diseases; ;blood incompatibility; blood substitutes; blood typing; bloodstream; carry away; chronic anemia; clinical outcome; clotting factors; coagulation; combination therapy; dissolved salts; exchange transfusion; exposure; form of therapy; formed elements; fresh-frozen plasma; gastrointestinal bleeding; gastrointestinal tract; general therapy; hemorrhage; intoxication; intravenous injection; iron-containing pigment; leukemia; leukocyte; liquid portion; mineral salts; packed red blood cells; pathosis; plasma derivative; platelet deficiency; red bone marrow; shock; stick together; thrombocyte; trauma; underlying disease; uric acid; use in the management of; white blood cells.

GLOSSARY

English-Ukrainian

<i>ABO blood type</i>	<i>група крові за системою ABO</i>
<i>albumin</i>	<i>альбумін</i>
<i>anaemia</i>	<i>анемія</i>
<i>bleeding</i>	<i>кровотеча</i>
<i>blood clotting</i>	<i>згортання крові</i>
<i>blood grouping system</i>	<i>система груп крові</i>
<i>blood incompatibility</i>	<i>несумісність крові</i>
<i>blood loss</i>	<i>втрата крові</i>
<i>blood substitute</i>	<i>кровозамінник</i>
<i>blood transfusion</i>	<i>переливання крові, гемотрансфузія</i>
<i>blood typing</i>	<i>проба на сумісність</i>
<i>blood-borne infection</i>	<i>інфекція, що передається через кров</i>
<i>blood-forming organ</i>	<i>кровотворний орган</i>
<i>carry away</i>	<i>вимивати</i>
<i>clinical outcome</i>	<i>результат захворювання</i>
<i>clot n</i>	<i>тромб</i>
<i>clotting factor</i>	<i>фактор згортання крові</i>
<i>coagulation</i>	<i>коагуляція</i>
<i>codominant</i>	<i>кодомінантний</i>

<i>combination therapy</i>	комплексне лікування
<i>derivative</i>	похідна
<i>donated (donor) blood</i>	донорська кров
<i>erythrocyte</i>	еритроцит
<i>exchange transfusion</i>	замінне переливання крові
<i>fibrinogen</i>	фібриноген
<i>formed element</i>	формений елемент
<i>fractionating</i>	фракціювання крові
<i>fresh-frozen plasma</i>	свіжозаморожена ппзма
<i>gastrointestinal bleeding</i>	внутрішня кровотеча
<i>gastrointestinal tract</i>	шлунково-кишковий тракт
<i>general therapy</i>	загальна терапія
<i>hemoglobin</i>	гемоглобін
<i>hemophilia</i>	гемофілія
<i>hemorrhage</i>	кровотеча
<i>hemostasis</i>	гемостаз
<i>hereditary bleeding disorder</i>	спадкове порушення згортання крові
<i>immune globulin</i>	імуноглобулін
<i>immune response</i>	іmunна відповідь
<i>intoxication</i>	інтоксикація
<i>intravenous injection</i>	внутрішньовенна ін'єкція
<i>iron-containing pigment</i>	пігмент що містить хімічний елемент залізо
<i>leukemia</i>	лейкемія
<i>leukocyte</i>	лейкоцит
<i>liquid portion</i>	рідка частина
<i>low-albumin disorder</i>	гіпоальбумінемія
<i>lymphoid tissue</i>	лімфоїдна тканина
<i>mineral salt</i>	мінеральна сіль
<i>packed red blood cells</i>	еритроцитарна маса
<i>phagocytosis</i>	фагоцитоз
<i>plasma</i>	плазма
<i>plasma substitute</i>	плазмозамінник
<i>platelet deficiency</i>	дефіцит тромбоцитів
<i>platelet</i>	кров'яна пластинка
<i>plug n</i>	первинний тромб
<i>recessive</i>	рецесивний
<i>red bone marrow</i>	червоний кістковий мозок
<i>Rh blood type</i>	резус-належність
<i>Rh factor</i>	резус-фактор
<i>rhesus system</i>	резус система
<i>Rh-negative</i>	резус-негативний

<i>Rh-positive</i>	<i>резус-позитивний</i>
<i>serum albumin</i>	<i>серумальбумін</i>
<i>side effect</i>	<i>побічна реакція</i>
<i>thrombocyte</i>	<i>тромбоцит</i>
<i>transfusion reaction</i>	<i>трансфузійна реакція</i>
<i>trauma (pl traumas / traumata)</i>	<i>травма</i>
<i>underlying disease</i>	<i>основне захворювання</i>
<i>universal donor</i>	<i>універсальний донор</i>
<i>urea</i>	<i>сечовина</i>
<i>uric acid</i>	<i>сечова кислота</i>
<i>viral hepatitis</i>	<i>вірусний гепатит</i>
<i>washed red cells</i>	<i>відмиті еритроцити</i>
<i>white blood cell</i>	<i>біла клітина крові</i>
<i>white-cell count</i>	<i>лейкоцитарна формула</i>
<i>whole blood</i>	<i>цільна кров</i>

Ukrainian-English

<i>альбумін</i>	<i>albumin</i>
<i>анемія</i>	<i>anaemia</i>
<i>біла клітина крові</i>	<i>white blood cell</i>
<i>вимивати</i>	<i>carry away</i>
<i>відмиті еритроцити</i>	<i>washed red cells</i>
<i>вірусний гепатит</i>	<i>viral hepatitis</i>
<i>внутрішньовенна ін'єкція</i>	<i>intravenous injection</i>
<i>внутрішня кровотеча</i>	<i>gastrointestinal bleeding</i>
<i>втрата крові</i>	<i>blood loss</i>
<i>гемоглобін</i>	<i>hemoglobin</i>
<i>гемостаз</i>	<i>hemostasis</i>
<i>гемофілія</i>	<i>hemophilia</i>
<i>гіпоальбумінемія</i>	<i>low-albumin disorder</i>
<i>група крові за системою ABO</i>	<i>ABO blood type</i>
<i>дефіцит тромбоцитів</i>	<i>platelet deficiency</i>
<i>донорська кров</i>	<i>donated (donor) blood</i>
<i>еритроцит</i>	<i>erythrocyte</i>
<i>еритроцитарна маса</i>	<i>packed red blood cells</i>
<i>загальна терапія</i>	<i>general therapy</i>
<i>замінне переливання крові</i>	<i>exchange transfusion</i>
<i>згортання крові</i>	<i>blood clotting</i>
<i>іммунна відповідь</i>	<i>immune response</i>
<i>імуноглобулін</i>	<i>immune globulin</i>
<i>інтоксикація</i>	<i>intoxication</i>
<i>інфекція, що передається через кров</i>	<i>blood-borne infection</i>

<i>коагуляція</i>	<i>coagulation</i>
<i>кододомінантний</i>	<i>codominant</i>
<i>комплєксне лікування</i>	<i>combination therapy</i>
<i>кров'яна пластинка</i>	<i>platelet</i>
<i>кровозамінник</i>	<i>blood substitute</i>
<i>кровотворний орган</i>	<i>blood-forming organ</i>
<i>кровотеча</i>	<i>bleeding / hemorrhage</i>
<i>лейкемія</i>	<i>leukemia</i>
<i>лейкоцит</i>	<i>leukocyte</i>
<i>лейкоцитарна формула</i>	<i>white-cell count</i>
<i>лімфоїдна тканина</i>	<i>lymphoid tissue</i>
<i>мінеральна сіль</i>	<i>mineral salt</i>
<i>несумісність крові</i>	<i>blood incompatibility</i>
<i>основне захворювання</i>	<i>underlying disease</i>
<i>первинний тромб</i>	<i>plug n</i>
<i>переливання крові, гемотрансфузія</i>	<i>blood transfusion</i>
<i>пігмент що містить хімічний елемент залізо</i>	<i>iron-containing pigment</i>
<i>плазма</i>	<i>plasma</i>
<i>плазмозамінник</i>	<i>plasma substitute</i>
<i>побічна реакція</i>	<i>side effect</i>
<i>похідна</i>	<i>derivative</i>
<i>проба на сумісність</i>	<i>blood typing</i>
<i>результат захворювання</i>	<i>clinical outcome</i>
<i>резус система</i>	<i>rhesus system</i>
<i>резус-належність</i>	<i>Rh blood type</i>
<i>резус-негативний</i>	<i>Rh-negative</i>
<i>резус-позитивний</i>	<i>Rh-positive</i>
<i>резус-фактор</i>	<i>Rh factor</i>
<i>рецесивний</i>	<i>recessive</i>
<i>рідка частина</i>	<i>liquid portion</i>
<i>свіжозаморожена плизма</i>	<i>fresh-frozen plasma</i>
<i>серумальбумін</i>	<i>serum albumin</i>
<i>сечова кислота</i>	<i>uric acid</i>
<i>сечовина</i>	<i>urea</i>
<i>система груп крові</i>	<i>blood grouping system</i>
<i>спадкове порушення згортання крові</i>	<i>hereditary bleeding disorder</i>
<i>травма</i>	<i>trauma (pl traumas /</i>
<i>traumata)</i>	
<i>трансфузійна реакція</i>	<i>transfusion reaction</i>
<i>тромб</i>	<i>clot n</i>
<i>тромбоцит</i>	<i>thrombocyte</i>
<i>універсальний донор</i>	<i>universal donor</i>

фагоцитоз
фактор згорання крові
фібриноген
формений елемент
фракціювання крові
цільна кров
червоний кістковий мозок
шлунково-кишковий тракт

phagocytosis
clotting factor
fibrinogen
formed element
fractionating
whole blood
red bone marrow
gastrointestinal tract

UNIT 6

THE CARDIOVASCULAR SYSTEM

Exercise 1. Read and translate the text.

<p style="text-align: center;">The Cardiovascular System (1)</p> <p>Blood circulates throughout the body in the cardiovascular system, or circulatory system, which consists of the heart and the blood vessels. This system forms a continuous circuit (2) that delivers oxygen and nutrients to all cells and carries away waste products. In addition, when foreign substances (3) or organisms (4) invade the body, the circulatory system swiftly conveys disease-fighting elements (5) of the immune system, such as white blood cells and antibodies, to regions under attack. Also, in the case of injury or bleeding, the circulatory system sends clotting cells (6) and proteins to the affected site, which quickly stop bleeding and promote healing.</p>	<p>1.серцево-судинна система 2. коло (кровообігу) 3.чужорідні речовини 4.чужорідні організми 5.елементи, що допомагають організму здолати захворювання 6.тромбоцит 7.верхівка серця 8.серцева стінка 9.міокард</p>
<p style="text-align: center;">The Heart</p> <p>The heart is located between the lungs, with its point or apex (7) directed toward the left. The thick muscle layer of the heart wall (8) is the myocardium (9). This is lined on the inside with a thin endocardium (10) and is covered on the outside with a thin epicardium (11). The heart is contained within a fibrous sac (12), the pericardium (13). Each of the upper receiving chambers (14) of the heart is an atrium (15). Each of the lower pumping chambers (16) is a ventricle (17). The chambers of the heart are divided by walls, each of which is called a septum (18). The interventricular septum (19) separates the two ventricles; the interatrial septum (20) divides the two atria. There is also a septum between the atrium and ventricle on each side.</p>	<p>10.ендокард 11.епікард 12.серцева сумка 13.перикард 14.приймаючі камери 15.передсердя 16.виштовхуючі камери 17.шлуночок 18.перегородка 19. міжшлуночкова перегородка 20. міжпередсердна перегородка</p>
<p>The heart pumps blood through two circuits. The right side pumps blood to the lungs to be oxygenated (21) through the pulmonary circuit (22). The left side pumps to the remainder of the body through the systemic circuit (23).</p>	<p>21. насичувати киснем 22.мале (легеневе) коло кровообігу 23.велике коло кровообігу 24.верхня</p>

Blood Flow Through the Heart	
<p>The right atrium receives blood low in oxygen from all body tissues through the superior vena cava (24) and the inferior vena cava (25). The blood then enters the right ventricle and is pumped to the lungs through the pulmonary artery (26). Blood returns from the lungs high in oxygen and enters the left atrium through the pulmonary veins (27). From here it enters the left ventricle and is forcefully pumped into the aorta (28) to be distributed to all tissues.</p> <p>Blood is kept moving in a forward direction by 4 one-way valves (29): the tricuspid (30), mitral (31), aortic (32) and pulmonary. (33).</p>	<p><i>порожниста вена</i> 25.нижня порожниста вена 26.легенева артерія 27. легеневі вени 28.аорта 29.клапани 30.трикуспідальний 31.мітральний 32.аортальний 33.легеневий</p>

Exercise 2. Translate into English.

Видаляти; вистиляти зсередини; вкривати ззовні; замкнута система; збагачена киснем кров; збіднена киснем кров; кровотеча; м'язовий шар; перекачувати кров; проникати в організм; сприяти одуженню; тік крові в одному напрямку; уражена ділянка.

Exercise 3. Study the vocabulary below and translate the text into English.

- | | |
|---------------------------------------|---------------------------------|
| 1) діастола | diastole |
| 2) добре постачається кров'ю | well-supplied with blood |
| 3) нагнітати кров в кровоносну мережу | pump blood into the bloodstream |
| 4) основа серця | base of the heart |
| 5) ритмічне всмоктування крові | rhythmic drawing in blood |
| 6) серцеве коло кровообігу | coronary circuit |
| 7) систола | systole |
| 8) чотирикамерний м'язовий орган | four-chamber muscular organ |
| 9) шлях кровообігу | pathway of blood |

Шлях кровообігу в організмі всіх ссавців, зокрема в людини, ділиться на два кола: велике, яке постачає поживні речовини та кисень усім органам і тканинам тіла; мале, через яке збагачується кров киснем у легенях.

Серцеве забезпечує живлення серця і є частиною великого кола.

У людини, як і в інших ссавців, серце є чотирикамерним м'язовим органом, функція якого полягає в ритмічному всмоктуванні крові (під час розслаблення стінок серцевих камер — діастоли) та нагнітанні її в кровоносну мережу під час систоли — скорочення камер серця.

Верхівка серця спрямована донизу, ліворуч. Серце вміщене в осердя.

Стінка серця складається з трьох оболонок: зовнішньої – епікарда, середньої – міокарда та внутрішньої – ендокарда. Стінка серця добре постачається кров'ю.

У серці є праве та ліве передсердя, які займають меншу частину серця біля його основи, і правий та лівий шлуночки, що становлять більшу його частину.

Передсердя розділені міжпередсердною перегородкою, а шлуночки — міжшлуночковою. У праве передсердя несуть венозну кров верхня та нижня порожнисті вени.

Exercise 4. Study the vocabulary below, fill in the gaps and translate the text into Ukrainian.

- | | |
|------------------------------|---|
| 1) abnormality | патологія |
| 2) acquired heart diseases | набуті пороки (вади) серця |
| 3) birth defects | природжені пороки |
| 4) blood supply | кровопостачання |
| 5) congenital heart disease | вроджені (природжені) пороки (вади) серця |
| 6) congestive heart failure | гостра серцева недостатність |
| 7) coronary arteries | коронарні артерії |
| 8) cyanosis | ціаноз |
| 9) foetal heart defect | аномалія внутрішньоутробного формування серця плода |
| 10) malformation | патологія |
| 11) oxygenated blood | насичена (збагачена) киснем кров |
| 12) pacemaker tissue | тканина синусового вузла |
| 13) patent ductus arteriosus | відкрита артеріальна протока |
| 14) pulmonary artery | легенева артерія |
| 15) unoxygenated blood | збіднена киснем кров |

abnormalities	blood supply	unoxygenated blood
acquired heart diseases	congenital heart disease	vessel
birth defects	cyanosis	
	malformation	

Heart disease

Heart diseases, broadly classified into congenital and acquired disorders, constitute a large proportion of illness and death, especially in industrialized countries.

(1) _____ include diseases affecting the pericardium, the myocardium, and the heart valves; disorders involving the coronary arteries; (2) _____ of the pacemaker tissue that regulates heart contractions; and congestive heart

failure. Most heart diseases are associated with inadequate (3) _____ to body tissue or overwork of the cardiac muscle.

(4) _____ implies failure of the foetal heart to develop normally, leading to many mechanical imperfections, some of which are fatal and others of which cause disability. Most (5) _____ of the heart develop during the first trimester of pregnancy. The pregnant woman, for example, may contract an infection, such as measles, have malnutrition, or smoke heavily, all of which may be associated with foetal heart defects.

When congenital defects prevent blood from being pumped normally through the lungs, cyanosis occurs. The infant's body tissue receives (6) _____, the symptom of which is blue coloration of the skin.

Other congenital defects do not cause (7) _____ but may increase the work the heart must do as a result of ineffectual blood shunting or the obstruction of blood flow. For example, a (8) _____ known as patent ductus arteriosus can occur, in which a small foetal (9) _____ connecting the aorta and the pulmonary artery fails to close after birth. As a result, the lungs receive excessive blood flow, and the heart overworks to pump a limited supply of oxygenated blood to other body tissues.

Exercise 5. Study the vocabulary below and translate еру еуче into English.

- | | |
|-------------------------|--|
| 1) артеріальна кров | arterial blood |
| 2) венозна кров | venous blood |
| 3) венозна судина | venous vessel |
| 4) гуморальні чинники | humoral factors |
| 5) замкнута система | closed circuit |
| 6) збіднена киснем кров | oxygen-depleted/oxygen deprived/deoxygenated/
oxygen poor blood |
| 7) легеневі пухирці | pulmonary alveoli |
| 8) мережа капілярів | capillary network |
| 9) насичена киснем кров | oxygenated / oxygen-rich blood |

Кола кровообігу людини

Рух крові відбувається по двох замкнутих системах кровоносних судин – великому і малому колах кровообігу.

Велике коло кровообігу – це шлях крові від лівого шлуночка до правого передсердя. Велике коло кровообігу постачає насичену киснем кров до органів та тканин. При скороченні лівого шлуночка артеріальна кров, збагачена киснем, викидається в аорту і через систему артерій і капілярів надходить в різні ділянки тіла. Протікаючи через капіляри великого кола кровообігу, кров віддає тканинам кисень і приєднує вуглекислий газ, перетворюючись з артеріальної у венозну, збіднену киснем. Капіляри поступово зливаються у венозні судини. Найбільші з них – верхня і нижня порожнисті вени – впадають у праве передсердя, з якого

венозна кров потрапляє в правий шлуночок і направляється по малому колу кровообігу.

Мале коло кровообігу – це шлях крові від правого шлуночка до лівого передсердя. По малому колу кров циркулює через легені. При скороченні правого шлуночка венозна кров надходить у легеневу артерію, що розгалужується в легенях на густу сітку капілярів, які обплітають легеневі пухирці. Проходячи через капіляри легень, венозна кров насичується киснем і перетворюється в артеріальну. Збагачена киснем кров по легених венах поступає в ліве передсердя, а звідти – в лівий шлуночок. Таким чином, у малому колі кровообігу легеневі артерії несуть венозну кров, а легеневі вени – артеріальну. (У цьому відношенні мале коло є винятком: в інших венах організму тече венозна, а в артеріях – артеріальна кров.)

Регуляція кровообігу здійснюється нервовою системою та гуморальними чинниками.

Exercise 6. Study the vocabulary below and translate the text into Ukrainian.

1) angina	стенокардія
2) angiography	ангіографія
3) angioplasty	ангіопластика
4) cardiac arrest	зупинка серця
5) cardiac catheterization	катетеризація серця
6) chest radiography	рентгенографія органів грудної клітки
7) coronary artery bypass grafting	аортокоронарне обхідне шунтування
8) coronary artery disease	ішемічна хвороба серця
9) echocardiography	ехокардіографія
10) engorgement	застійне явище
11) fluid buildup	накопичення рідини
12) heart attack	серцевий напад
13) heart condition	вада серця
14) heart failure	серцева недостатність
15) heart imaging	візуалізація (картування) серця
16) pulmonary oedema	набряк легень
17) radionuclide scanning	радіоізотопне сканування

Heart imaging

Techniques that provide images of heart structure are called heart imaging. Imaging is used to detect disease or abnormalities.

A chest radiography, commonly called a chest x-ray (CXR) is the simplest and most widely used method of heart imaging. It shows heart size and shape,

and the presence of abnormal calcification. Pulmonary oedema and engorgement of the vessels connecting the heart and lungs are also usually detectable.

Echocardiography is a test that uses sound waves to create images of the heart. It provides information about the size and shape of the heart and the level of function of its chambers and valves. The test also can identify areas of cardiac muscle that are not pumping normally due to poor blood flow or injury from previous heart attacks. In addition, a type of echocardiography called Doppler ultrasound shows how well blood flows through the chambers and valves of the heart. Echocardiography can detect blood clots inside the heart, fluid buildup in the sac around the heart (pericardium), and problems with the aorta. Echocardiography is useful for investigating congenital heart defects and abnormalities of the valves or heart wall.

Radionuclide scanning and CTscanning provide information about the efficiency of heart function. Nuclear heart scans are used for two main purposes: to provide information about the flow of blood throughout the heart muscle; to see how well the heart pumps blood out to the body. The results from a nuclear heart scan can help doctors diagnose heart conditions, such as coronary artery disease (CAD), and decide on a course of treatment; manage certain heart diseases, such as CAD and heart failure, and predict short-term or long-term survival; determine the risk of a heart attack; decide whether further testing, such as coronary angiography or cardiac catheterization will be helpful; decide whether procedures that can increase blood flow to the coronary arteries, such as angioplasty or coronary artery bypass grafting (CABG) may be indicated; monitor procedures or surgeries, such as CABG or a heart transplant.

Angiography may be used to show the heart chambers and to assess the condition of the coronary arteries and valves. A coronary angiogram is needed if signs or symptoms of CAD are present. These include: angina (pain or pressure in the chest); sudden cardiac arrest; results from an EKG (electrocardiogram), exercise stress test, or other test that suggest heart disease; heart attack, which may unfortunately be the first symptom of coronary artery disease.

High-quality two- or three-dimensional (2-D or 3-D) computer images of the heart can be obtained by MRI.

Exercise 7. Translate into English.

Аномалії внутрішньоутробного формування серця плода; аортальний клапан; вади серця; велике коло кровообігу; венозна судина; верхня порожниста вена; вистеляти зсередини; виявити наявність захворювань та паталогій; вкривати ззовні; гостра серцева недостатність; діастола; елементи, що допомагають організму здолати захворювання; епікард; знижена циркуляція крові; коло кровообігу; курс лікування; легеневий клапан; легеневі пухирці; мале (легеневе) коло кровообігу; метод візуалізації серця; міжпередсердна перегородка; міокард; набуті пороки серця; нагнітання крові в кровоносну мережу; насичена киснем кров;

насичувати киснем; недоїдання; основа серця; перегородка; перекачувати кров; перший триместр вагітності; попередній серцевий напад; призводити до інвалідності; приймаюча камера; ритмічне всмоктування крові; серцева сумка; синюшний колір шкіри; систола; стінки серцевих камер; тік крові по серцевому м'язу; тканина синусового вузла; трикуспідальний клапан; функціональний стан; чотирикамерний м'язовий орган; чужорідні речовини; шлуночок.

Exercise 8. Translate into Ukrainian.

Aorta; apex; arterial blood; atrium; be well-supplied with blood; blood supply; capillary network; cardiovascular system; circulation; clotting cells; congenital heart disorders; continuous circuit; coronary artery; coronary circuit; cyanosis; de-oxygenated blood; endocardium; exercise stress test; foreign organisms; humoral factors; inadequate blood supply; ineffectual blood shunting; inferior vena cava; interventricular septum; invade the body; malformation; mechanical imperfections; mitral valve; monitor surgeries; movement of blood in a forward direction; muscle layer; obstruction of blood flow; overwork of the cardiac muscle; oxygen-rich blood; pain or pressure in the chest; patent ductus arteriosus; pathway of blood; pericardium; promote healing; pulmonary artery; pulmonary veins; pumping chamber; regions under attack; short-term or long-term survival; valve; venous blood.

GLOSSARY

English-Ukrainian

<i>abnormality</i>	<i>патологія</i>
<i>acquired heart disease</i>	<i>набутий порок (вада) серця</i>
<i>angina</i>	<i>стенокардія</i>
<i>angiography</i>	<i>ангіографія</i>
<i>angioplasty</i>	<i>ангіопластика</i>
<i>aorta</i>	<i>аорта</i>
<i>aortic valve</i>	<i>аортальний клапан</i>
<i>apex</i>	<i>верхівка серця</i>
<i>arterial blood</i>	<i>артеріальна кров</i>
<i>atrium (pl atria)</i>	<i>передсердя</i>
<i>birth defect</i>	<i>природжений порок</i>
<i>blood clot</i>	<i>тромб</i>
<i>blood supply</i>	<i>кровопостачання</i>
<i>calcification</i>	<i>кальциноз</i>
<i>capillary network</i>	<i>мережа капілярів</i>
<i>cardiac arrest</i>	<i>зупинка серця</i>
<i>cardiac catheterization</i>	<i>катетеризація серця</i>

<i>cardiovascular system</i>	<i>серцево-судинна система</i>
<i>chamber</i>	<i>серцева камера</i>
<i>chest radiography</i>	<i>рентгенографія органів грудної клітки</i>
<i>circuit</i>	<i>коло (кровообігу)</i>
<i>circulation</i>	<i>кровообіг</i>
<i>closed circuit</i>	<i>замкнута система</i>
<i>clotting cell</i>	<i>тромбоцит</i>
<i>congenital heart disease</i>	<i>вроджений (природжений) порок (вада) серця</i>
<i>congestive heart failure</i>	<i>гостра серцева недостатність</i>
<i>coronary angiography</i>	<i>коронарографія</i>
<i>coronary artery bypass grafting</i>	<i>аортокоронарне обхідне шунтування</i>
<i>coronary artery disease</i>	<i>ішемічна хвороба серця</i>
<i>coronary artery</i>	<i>коронарна артерія</i>
<i>coronary circuit</i>	<i>серцеве коло кровообігу</i>
<i>CTscanning</i>	<i>комп'ютерна томографія</i>
<i>cyanosis</i>	<i>ціаноз</i>
<i>deoxygenated blood</i>	<i>збіднена киснем кров</i>
<i>diastole</i>	<i>діастола</i>
<i>disease-fighting element</i>	<i>елемент, що допомагає організму долати захворювання</i>
<i>draw in</i>	<i>всмоктувати</i>
<i>echocardiography</i>	<i>ехокардіографія</i>
<i>endocardium</i>	<i>ендокард</i>
<i>engorgement</i>	<i>застійне явище</i>
<i>epicardium</i>	<i>епікард</i>
<i>fibrous sac</i>	<i>серцева сумка</i>
<i>fluid buildup</i>	<i>накопичення рідини</i>
<i>foreign organism</i>	<i>чужорідний організм</i>
<i>foreign substance</i>	<i>чужорідна речовина</i>
<i>heart attack</i>	<i>серцевий напад</i>
<i>heart chamber</i>	<i>серцева камера</i>
<i>heart condition</i>	<i>вада серця</i>
<i>heart failure</i>	<i>серцева недостатність</i>
<i>heart imaging</i>	<i>візуалізація (картування) серця</i>
<i>heart wall</i>	<i>серцева стінка</i>
<i>humoral factor</i>	<i>гуморальний чинник</i>
<i>inferior vena cava</i>	<i>нижня порожниста вена</i>
<i>interatrial septum</i>	<i>міжпередсердна перегородка</i>
<i>interventricular septum</i>	<i>міжшлуночкова перегородка</i>
<i>malformation</i>	<i>паталогія</i>
<i>mitral valve</i>	<i>мітральний клапан</i>
<i>muscle organ</i>	<i>м'язовий орган</i>

<i>myocardium</i>	<i>міокард</i>
<i>oxygen deprived blood</i>	<i>збіднена киснем кров</i>
<i>oxygen poor blood</i>	<i>збіднена киснем кров</i>
<i>oxygenate</i>	<i>насичувати киснем</i>
<i>oxygenated blood</i>	<i>насичена (збагачена) киснем кров</i>
<i>oxygen-depleted blood</i>	<i>збіднена киснем кров</i>
<i>oxygen-rich blood</i>	<i>насичена (збагачена) киснем кров</i>
<i>pacemaker</i>	<i>синусовий серцевий вузол (пейсмейкер)</i>
<i>patent ductus arteriosus</i>	<i>відкрита артеріальна протока</i>
<i>pericardium</i>	<i>перикард</i>
<i>pulmonary alveoli</i>	<i>легеневі пухирці</i>
<i>pulmonary artery</i>	<i>легенева артерія</i>
<i>pulmonary circuit</i>	<i>мале (легеневе) коло кровообігу</i>
<i>pulmonary oedema</i>	<i>набряк легень</i>
<i>pulmonary valve</i>	<i>легеневий клапан</i>
<i>pulmonary vein</i>	<i>легенева вена</i>
<i>pump v</i>	<i>нагнітати</i>
<i>pumping chamber</i>	<i>виштовхуюча камера</i>
<i>radionuclide scanning</i>	<i>радіоізотопне сканування</i>
<i>receiving chamber</i>	<i>приймаюча камера</i>
<i>septum (pl septa)</i>	<i>перегородка</i>
<i>superior vena cava</i>	<i>верхня порожниста вена</i>
<i>systemic circuit</i>	<i>велике коло кровообігу</i>
<i>systole</i>	<i>систола</i>
<i>tricuspid valve</i>	<i>трикуспідальний клапан</i>
<i>unoxygenated blood</i>	<i>збіднена киснем кров</i>
<i>valve</i>	<i>клапан</i>
<i>vena cava (pl venae cavae)</i>	<i>порожниста вена</i>
<i>venous blood</i>	<i>венозна кров</i>
<i>venous vessel</i>	<i>венозна судина</i>
<i>ventricle</i>	<i>шлуночок</i>

Ukrainian-English

<i>ангіографія</i>	<i>angiography</i>
<i>ангіопластика</i>	<i>angioplasty</i>
<i>аорта</i>	<i>aorta</i>
<i>аортальний клапан</i>	<i>aortic valve</i>
<i>аортокоронарне обхідне шунтування</i>	<i>coronary artery bypass grafting</i>
<i>артеріальна кров</i>	<i>arterial blood</i>
<i>вада серця</i>	<i>heart condition</i>
<i>велике коло кровообігу</i>	<i>systemic circuit</i>
<i>венозна кров</i>	<i>venous blood</i>

<i>венозна судина</i>	<i>venous vessel</i>
<i>верхівка серця</i>	<i>apex</i>
<i>верхня порожниста вена</i>	<i>superior vena cava</i>
<i>виштовхуюча камера</i>	<i>pumping chamber</i>
<i>відкрита артеріальна протока</i>	<i>patent ductus arteriosus</i>
<i>візуалізація (картування) серця</i>	<i>heart imaging</i>
<i>вроджений (природжений)</i>	<i>congenital heart disease</i>
<i>порок (вада) серця</i>	
<i>всмоктувати</i>	<i>draw in</i>
<i>гостра серцева недостатність</i>	<i>congestive heart failure</i>
<i>гуморальний чинник</i>	<i>humoral factor</i>
<i>діастола</i>	<i>diastole</i>
<i>елемент, що допомагає</i>	<i>disease-fighting element</i>
<i>організму долати захворювання</i>	
<i>ендокард</i>	<i>endocardium</i>
<i>епікард</i>	<i>epicardium</i>
<i>ехокардіографія</i>	<i>echocardiography</i>
<i>замкнута система</i>	<i>closed circuit</i>
<i>застійне явище</i>	<i>engorgement</i>
<i>збіднена киснем кров</i>	<i>deoxygenated / oxygen deprived / oxygen poor / oxygen-depleted / unoxygenated blood</i>
	<i>cardiac arrest</i>
<i>зупинка серця</i>	<i>coronary artery disease</i>
<i>ішемічна хвороба серця</i>	<i>calcification</i>
<i>кальциноз</i>	<i>chamber</i>
<i>камера (серцева)</i>	<i>cardiac catheterization</i>
<i>катетеризація серця</i>	<i>valve</i>
<i>клапан</i>	<i>circuit</i>
<i>коло (кровообігу)</i>	<i>CTscanning</i>
<i>комп'ютерна томографія</i>	<i>coronary artery</i>
<i>коронарна артерія</i>	<i>coronary angiography</i>
<i>коронарографія</i>	<i>circulation</i>
<i>кровообіг</i>	<i>blood supply</i>
<i>кровопостанання</i>	<i>pulmonary artery</i>
<i>легенева артерія</i>	<i>pulmonary vein</i>
<i>легенева вена</i>	<i>pulmonary valve</i>
<i>легеневий клапан</i>	<i>pulmonary alveoli</i>
<i>легеневі пухирці</i>	<i>muscle organ</i>
<i>м'язовий орган</i>	<i>pulmonary circuit</i>
<i>мале (легеневе) коло кровообігу</i>	<i>capillary network</i>
<i>мережа капілярів</i>	<i>interatrial septum</i>
<i>міжпередсердна перегородка</i>	<i>interventricular septum</i>
<i>міжшлуночкова перегородка</i>	

<i>міокард</i>	<i>myocardium</i>
<i>мітральний клапан</i>	<i>mitral valve</i>
<i>набряк легень</i>	<i>pulmonary oedema</i>
<i>набутий порок (вада) серця</i>	<i>acquired heart disease</i>
<i>нагнітати</i>	<i>pump v</i>
<i>накопичення рідини</i>	<i>fluid buildup</i>
<i>насичена (збагачена) киснем кров</i>	<i>oxygenated blood / oxygen-rich blood</i>
<i>насичувати киснем</i>	<i>oxygenate</i>
<i>нижня порожниста вена</i>	<i>inferior vena cava</i>
<i>паталогія</i>	<i>malformation / abnormality</i>
<i>перегородка</i>	<i>septum (pl septa)</i>
<i>передсердя</i>	<i>atrium (pl atria)</i>
<i>перикард</i>	<i>pericardium</i>
<i>порожниста вена</i>	<i>vena cava (pl venae cavae)</i>
<i>приймаюча камера</i>	<i>receiving chamber</i>
<i>природжений порок</i>	<i>birth defect</i>
<i>радіоізотопне сканування</i>	<i>radionuclide scanning</i>
<i>рентгенографія органів грудної клітки</i>	<i>chest radiography</i>
<i>серцева камера</i>	<i>heart chamber</i>
<i>серцева недостатність</i>	<i>heart failure</i>
<i>серцева стінка</i>	<i>heart wall</i>
<i>серцева сумка</i>	<i>fibrous sac</i>
<i>серцеве коло кровообігу</i>	<i>coronary circuit</i>
<i>серцевий напад</i>	<i>heart attack</i>
<i>серцево-судинна система</i>	<i>cardiovascular system</i>
<i>синусовий серцевий вузол (пейсмейкер)</i>	<i>pacemaker</i>
<i>систола</i>	<i>systole</i>
<i>стенокардія</i>	<i>angina</i>
<i>трикуспідальний клапан</i>	<i>tricuspid valve</i>
<i>тромб</i>	<i>blood clot</i>
<i>тромбоцит</i>	<i>clotting cell</i>
<i>ціаноз</i>	<i>cyanosis</i>
<i>чужорідна речовина</i>	<i>foreign substance</i>
<i>чужорідний організм</i>	<i>foreign organism</i>
<i>шлуночок</i>	<i>ventricle</i>

UNIT 7

THE VASCULAR SYSTEM

Exercise 1. Read and translate the text.

<p style="text-align: center;">The Vascular System (1)</p> <p>The vascular system consists of:</p> <ol style="list-style-type: none">Arteries (2) that carry blood away from the heart. Arterioles (3) are small arteries that lead into the capillaries (4).Capillaries, the smallest vessels, through which exchanges take place between the blood and the tissues.Veins (5) that carry blood back to the heart. The small veins that receive blood from the capillaries and drain into the veins are venules (6). <p>All arteries, except the pulmonary artery, carry blood high in oxygen. They are thick-walled, elastic vessels that carry blood under high pressure. All veins, except the pulmonary vein (and the umbilical vein (7) in the fetus (8)), carry blood low in oxygen. Veins have thinner, less elastic walls and tend to give way under pressure. Like the heart, veins have one-way valves that keep blood flowing forward.</p> <p>Nervous system stimulation can cause the diameter of a vessel to increase (vasodilation) (9) or decrease (vasoconstriction) (10). These changes alter blood flow to the tissues and affect blood pressure.</p>	<ol style="list-style-type: none">1. судинна система2. артерії3. артеріоли4. капіляри5. вени6. венули7. пупкова вена8. ембріон9. вазодилатація10. вазоконстрикція
---	--

Exercise 2. Translate into English.

Вливатися; дрібна артерія; нести кров; односторонній клапан; під великим тиском; розтягуватися; тиск крові; тік крові.

Exercise 3. Fill in the gaps and translate the text into Ukrainian.

arteries	bright	dark	nutrients
atmosphere	capillaries	heart	oxygen
blood	carbon dioxide	intestine	veins

The Circulatory System

All animals need to transport materials around to the different parts of their body. This is the job of the circulatory system. The circulatory system consists of a liquid called (1) _____, a pump called the (2) _____ and a series of vessels called (3) _____ and (4) _____.

One thing that must be transported around is a gas called (5) _____. Oxygen enters the blood through the lungs. It is then pumped through the heart and around the body where it is used along with food to make energy. The body produces another gas called (6) _____, which is a waste product. This gas is carried back to the heart and then to the lungs where it is released back into the (7) _____.

The vessels that transport blood away from the heart are called arteries. The blood in arteries is (8) _____ red because it is rich in oxygen. The vessels that transport blood to the heart are called veins. The blood in veins is (9) _____ red because it is low in oxygen. (10) _____ are small vessels that join the arteries and veins.

(11) _____ from food are also transported around the body by the circulatory system. They enter the blood from the small (12) _____. The circulatory system also helps to regulate temperature by transporting heat around the body.

Exercise 4. Study the vocabulary below and translate the text into English.

1) артеріальна судина	arterial vessel
2) артеріальний стовбур	arterial trunk
3) внутрішня оболонка	innermost layer
4) гази крові	blood gases
5) еластичні волокна	elastic fibers
6) ендотемальна оболонка	endothelial layer
7) зовнішня оболонка	outermost layer
8) капілярна судина	capillary vessel
9) нервові закінчення	nerve terminal
10) післякапілярні венули	postcapillary venules
11) середня оболонка	middle layer

Серцево-судинна система людини

Серцево-судинна система у людини здійснює постійний ритмічний рух рідкого середовища — крові в організмі. Її можна умовно поділити на дві частини: центральну — серце і периферичну — судини.

Серед судин розрізняють артерії, що несуть кров від серця до органів і тканин, вени, через які кров тече від органів і тканин до серця, та проміжну ланку між артеріями і венами — капілярні судини. Найбільшою

Nutrition. The circulatory system carries digested food substances to the cells for providing energy to the body and also for storage. These nutrients enter the blood stream through the thin walls of the intestines into the capillaries and are carried to the liver. The liver removes some nutrients and stores the rest for use later. The blood that leaves the liver contains nutrients that the cells use for energy production.

Carrier of hormones. The blood also transports hormones that are produced by various glands throughout the body. These hormones then cause various changes in the body involving growth and reproduction.

Removal of wastes. The circulatory system also helps the body to dispose off wastes that would otherwise get accumulated. The wastes include carbon dioxide, ammonia, salts, etc. The liver converts ammonia and various other useless substances that enter through the digestive system and converts them into water soluble substances that are then carried by the blood to the kidneys for removal.

Protection from diseases. The white blood cells engulf and destroy bacteria, viruses and other harmful substances that enter the body. The platelets in the blood help in clotting of the blood in injuries so that an excess of blood is not lost.

Maintaining body temperature. Blood circulation maintains the body temperature and keeps it stable by absorbing the heat coming from the cell's energy production.

Exercise 6. Translate into English.

Артеріальний стовбур; артерія; вазоконстрикція; венула; видаляти в оточуєче середовище; вливатися в артерії та судини; внутрішня оболонка; впливати на тиск крові; дрібна артерія; ембріон; зовнішня оболонка; капілярні судини; мережа судин; надхотити в кров; нести кров від серця; під великим тиском; післякапілярна венула; розтягуватися під тиском.

Exercise 7. Translate into Ukrainian.

Arterial vessel; alter blood flow; arteriole; blood gases; capillary; dispose off wastes; elastic fibers; endothelial layer; energy production; nerve terminal; one-way valve; umbilical vein; vascular system; vasodilation; vein; water soluble substances.

GLOSSARY

English-Ukrainian

ammonia
arterial trunk
arterial vessel

аміак
артеріальний стовбур
артеріальна судина

<i>arteriole</i>	<i>артеріола</i>
<i>artery</i>	<i>артерія</i>
<i>bacterium (pl bacteria)</i>	<i>бактерія</i>
<i>blood gase</i>	<i>газ крові</i>
<i>capillary vessel</i>	<i>капілярна судина</i>
<i>capillary</i>	<i>капіляр</i>
<i>elastic fiber</i>	<i>еластичне волокно</i>
<i>endothelial layer</i>	<i>ендотемальна оболонка</i>
<i>fetus</i>	<i>ембріон</i>
<i>nerve terminal</i>	<i>нервове закінчення</i>
<i>postcapillary venule</i>	<i>післякапілярна венула</i>
<i>pulmonary circulation</i>	<i>легеневе коло кровообігу</i>
<i>systemic circulation</i>	<i>велике коло кровообігу</i>
<i>umbilical vein</i>	<i>пупкова вена</i>
<i>vascular system</i>	<i>судинна система</i>
<i>vasoconstriction</i>	<i>вазоконстрикція</i>
<i>vasodilation</i>	<i>вазодилатація</i>
<i>vein</i>	<i>вена</i>
<i>venule</i>	<i>венула</i>

Ukrainian-English

<i>аміак</i>	<i>ammonia</i>
<i>артеріальна судина</i>	<i>arterial vessel</i>
<i>артеріальний стовбур</i>	<i>arterial trunk</i>
<i>артеріола</i>	<i>arteriole</i>
<i>артерія</i>	<i>artery</i>
<i>бактерія</i>	<i>bacterium (pl bacteria)</i>
<i>вазодилатація</i>	<i>vasodilation</i>
<i>вазоконстрикція</i>	<i>vasoconstriction</i>
<i>велике коло кровообігу</i>	<i>systemic circulation</i>
<i>вена</i>	<i>vein</i>
<i>венула</i>	<i>venule</i>
<i>газ крові</i>	<i>blood gase</i>
<i>еластичне волокно</i>	<i>elastic fiber</i>
<i>ембріон</i>	<i>fetus</i>
<i>ендотемальна оболонка</i>	<i>endothelial layer</i>
<i>капіляр</i>	<i>capillary</i>
<i>капілярна судина</i>	<i>capillary vessel</i>
<i>легеневе коло кровообігу</i>	<i>pulmonary circulation</i>
<i>нервове закінчення</i>	<i>nerve terminal</i>
<i>післякапілярна венула</i>	<i>postcapillary venule</i>
<i>пупкова вена</i>	<i>umbilical vein</i>
<i>судинна система</i>	<i>vascular system</i>

UNIT 8

THE LYMPHATIC SYSTEM

Exercise 1. Read and translate the text.

<p style="text-align: center;">Circulation: the Lymphatic System</p> <p>Also functioning in circulation is the lymphatic system, which drains excess fluid and proteins from the tissues and returns them to the bloodstream.</p> <p>The lymphatic system is a widely distributed system with multiple functions. The fluid carried in the lymphatic system is called lymph. Lymph drains from the lower part of the body and the upper left side into the thoracic duct (1), which travels upward through the chest and empties into the left subclavian vein (2) near the heart. The right lymphatic duct (3) drains the upper right side of the body and empties into the right subclavian vein.</p> <p>Another function of the lymphatic system is to absorb digested fats from the small intestine. These fats are then added to the blood near the heart.</p> <p>One other major function of the lymphatic system is to protect the body from impurities and invading microorganisms. Along the path of the lymphatic vessels (4) are small masses of lymphoid tissue, the lymph nodes. Their function is to filter the lymph as it passes through. They are concentrated in the neck, armpit, chest, and groin regions. The lymph nodes and the remainder of the lymphatic system also play a role in immunity (5). Other organs and tissues of the lymphatic system include the tonsils (6), located in the throat, the thymus gland in the chest, and the spleen (7) in the upper left region of the abdomen.</p>	<p>1. грудна протока 2. підключична вена 3. лімфатична протока 4. лімфатичні судини 5. імунітет 6. мигдалеподібні залози 7. селезінка</p>
--	---

Exercise 2. Translate into English.

Верхня ліва ділянка тіла; верхня права ділянка тіла; збирати надлишок рідини; невеликі скупчення; нижня ділянка тіла; пахова ділянка; перетравлені жири; розгалужена система; фільтрувати протікаючу лімфу; шийна ділянка.

Exercise 3. Study the vocabulary below, fill in the gaps and translate the text into Ukrainian.

1) blind end tubes	ненаскрізні трубчасті органи
2) cell remnants / debris	залишки клітин
3) chyle	хілус
4) endothelial cells	ендотеліальні клітини
5) interstitial fluid	внутрішньотканинна рідина
6) interstitial space	внутрішньотканинний простір
7) loss of blood	просочування крові
8) parasites	паразити
9) pathogens	хвороботворні мікроорганізми
10) physiological imbalance	фізіологічний дисбаланс
11) plasma protein	білок плазми
12) T and B lymphocytes	Т- та В-лімфоцити
13) triglycerides	тригліцериди
14) vasculature	судинна мережа

blood capillaries

blood plasma

blood vessels

ducts

inner lining

lymph vessels

pathogens

phagocytosis

transportation

Lymph

In human body the blood which flows in (1) _____ like arteries, veins and capillaries comes under physiological imbalances resulting in development of pressure on the vasculature and wall. Due to this pressure there would be some loss of blood into the surrounding area which is collected back as fluid termed as lymph.

The lymph plays a major role in protection against foreign invasion by (2) _____ like microbes, viruses and other parasites. Lymph is known to flow through vessels of large size through lymph nodes before it is put back to blood.

Constituents of Lymph and Lymphatic System

Lymph capillaries

These are found as blind end tubes in the interstitial spaces and structurally similar to (3) _____. They contain single layer of endothelial cells, which is more permeable to interstitial fluid which includes protein and cell remnants.

Lymph Vessels

These are similar to blood vessels found in circulation system of heart and contain fibrous covering, layer of smooth muscle and elastic tissue with (4) _____ of endothelium. Two lymph vessels when join together become larger and develop (5) _____ like thoracic ducts and right lymphatic duct.

Lymph Node

These are bean shaped structure like kidney but are numerous and found all along the (6) _____. They help in draining of lymph which flows through lymphatic vessels. Lymph nodes help in filtering of particulate matter like microbes, dead and living bacteria.

Lymph nodes are known to help the process of (7) _____. They form the location where in lymphatic cells like T and B lymphocytes get multiply and release into the blood.

Function of Lymph

In composition lymph is similar to (8) _____ as it possesses white blood cells and is known to form in each and every organ system. It is observed that lymph coming out of lymph node is dense with lymphocytes and from digestive tract is composed of chyle made up of triglycerides.

Lymph does not contain plasma protein as found in plasma but helps in (9) _____ of plasma proteins. Lymph is known to carry the dead bacteria and cell debris formed due to tissue damage.

Exercise 4. Study the vocabulary below and translate the text into English.

1) біологічні фільтри	biological filters
2) ендокринні захворювання	endocrine disorders
3) клінічні прояви	clinical signs
4) лімфоденопатія	lymphadenopathy
5) овоїдна (ниркоподібна) форма	oval-/bean-shaped
6) периферійні органи	peripheral organs
7) плазматичні клітини	plasma cells
8) поперековий	lumbar
9) потиличний	cervical
10) прийом (лікарських засобів)	administration
11) псоріаз	psoriasis
12) пухлинні захворювання	tumoral diseases
13) системні ураження	systemic lesion
14) шкірні захворювання	skin diseases

Лімфатичні вузли – периферійні органи імунної системи, що виконують функцію біологічних фільтрів та утворення антитіл.

Лімфатичні вузли мають овоїдну (ниркоподібну) форму.

Величина лімфатичних вузлів варіює від 0,5 до 50 мм у довжину.

Їх розміри в здорових людей залежать від віку, конституції, гормональних та інших чинників.

Лімфатичні вузли розташовуються уздовж лімфатичних судин, як правило, поряд із великими кровоносними судинами, переважно венами.

Лімфатичні вузли позначають відповідно до тих частин тіла або областей (регіонів), де вони локалізуються (наприклад, потиличні, шийні,

поперекові, пахові), чи за назвою кровоносних судин, до яких вони прилягають.

Імунологічна функція лімфатичних вузлів виражається також в участі лімфоцитів у імунних процесах організму, утворенні плазматичних клітин і виробленні антитіл.

Лімфатичні вузли є одним із головних органів, що реалізують імунні реакції у відповідь на різноманітні інфекції та інші антигенні подразники.

У них утворюються лімфоцити – захисні клітини, що активно беруть участь у знищенні чужорідних речовин і клітин.

Лімфаденопатія – збільшення лімфатичних вузлів – симптом багатьох захворювань, таких як ендокринні захворювання, системні ураження з'єднувальної тканини, псоріаз та інші шкіряні хвороби.

Вона може виникати під час приймання деяких лікарських препаратів.

Основним клінічним проявом багатьох пухлинних захворювань системи крові також є збільшення лімфатичних вузлів.

Exercise 5. Study the vocabulary below and translate the text into Ukrainian.

- | | |
|-------------------------|---------------------------|
| 1) deep set lymph node | глибинний вузол |
| 2) immune disorders | порушення імунної системи |
| 3) lupus | вовчанка |
| 4) lymphadenitis | лімфаденіт |
| 5) rheumatoid arthritis | ревматоїдний артрит |
| 6) skin infection | шкірна інфекція |
| 7) swollen lymph nodes | запалені лімфатичні вузли |
| 8) tonsillitis | тонзиліт |
| 9) viral infections | вірусні інфекції |

Infected Lymph Node

To understand the consequences of swollen lymph nodes and what they mean, we need to understand the primary functions of the lymph nodes as well as the lymphatic system which houses these nodes. Lymph nodes are the points in the body where infectious agents and foreign substances are confronted by the body's immune system. Hence, it can be stated that most infections that a body contracts, has at one point been fought by the immune system at a certain area of the body where lymph nodes can be found. The lymph nodes are, thus commonly referred to as the cleaners of the human body.

The lymphatic system is a component of the body's immune system and is made up of ducts and lymph nodes that are spread throughout the body. Lymph is a substance that contains white blood cells or lymphocytes, fluid from the intestines and red blood cells and before being allowed re-entry into the blood stream, needs to pass through several of these nodes.

Swollen lymph nodes can be caused by a number of reasons. A few of them include an infection which will tend to increase the number of white blood cells when they came in contact with foreign substances: cancer when the lymph is brought to the node from an area of the body that is infected with the cancer, viral infections such as a common cold. However, when initially diagnosing the condition, first you must rule out causes like tonsillitis, dental infection or chronic sinusitis creating the swelling as these tend to be very common.

Swollen lymph nodes will sometimes be accompanied by other symptoms like a skin infection, a sore throat, a chronic cough that may develop as a result of a swollen lymph node that is set deep within the body. In the case the swelling is on a deep set lymph node, you will not be able to see the swelling and will only be able to identify this after medical tests have been carried out. Affected persons might also experience a running nose, a sore throat and fever.

The treatment for a person suffering from swollen lymph nodes, also called lymphadenitis, is normally directed toward the underlying cause. For example, if it is brought on by a bacterial infection, this will be the focus of the treatment. Lymph node swelling can also be brought on by immune disorders like lupus or rheumatoid arthritis.

Exercise 6. Translate into English.

Верхня ліва ділянка тіла; вірусні інфекції; глибокий лімфатичний вузол; грудна протока; залишки клітин; збирати надлишок рідини; клінічні прояви; лімфоденопатія; мигдалеподібні залози; міжклітинна рідина; ненаскрізні трубчасті органи; нижня ділянка тіла; нотиличний нерв; пахова ділянка; периферійні органи; плазматичні клітини; просочування крові; псоріаз; розгалужена система; розташований по ходу лімфатичних судин; системні ураження; Т- та В-лімфоцити; у стані фізіологічного дисбалансу; утворювати лімфатичні протоки; ушкодження тканин; фільтрувати протікаючу лімфу; шкірні захворювання.

Exercise 7. Translate into Ukrainian.

Administration of drugs; biological filters; chyle; component of the body's immune system; confront; digested fats; endocrine disorders; immune disorders; immunity; join together; lumbar nerve; lupus; lymphadenitis; lymphatic duct; lymphoid tissue; neck region; oval-/bean-shaped structures; rheumatoid arthritis; small intestine; small masses; spleen; structurally similar to; subclavian vein; tonsillitis; triglycerides; tumoral diseases; upper right side of the body; vasculature.

GLOSSARY

English-Ukrainian

<i>administration</i>	<i>прийом (лікарських засобів)</i>
<i>B lymphocytes</i>	<i>В-лімфоцити (клітини)</i>
<i>biological filter</i>	<i>біологічний фільтр</i>
<i>cell debris (pl debris)</i>	<i>залишки клітин</i>
<i>cervical nerve</i>	<i>потиличний нерв</i>
<i>chyle</i>	<i>хілус</i>
<i>clinical sign</i>	<i>клінічний прояв</i>
<i>drain v</i>	<i>дренувати</i>
<i>duct</i>	<i>протока</i>
<i>endocrine disorder</i>	<i>ендокринне захворювання</i>
<i>endothelial cell</i>	<i>ендотеліальна клітина</i>
<i>endothelium</i>	<i>ендотелій</i>
<i>immunity</i>	<i>імунітет</i>
<i>interstitial fluid</i>	<i>внутрішньотканинна рідина</i>
<i>interstitial space</i>	<i>внутрішньотканинний простір</i>
<i>lumbar nerve</i>	<i>поперековий нерв</i>
<i>lupus</i>	<i>вовчанка</i>
<i>lymph capillary</i>	<i>лімфатичний капіляр</i>
<i>lymph(atic) vessel</i>	<i>лімфатична судина</i>
<i>lymphadenitis</i>	<i>лімфаденіт</i>
<i>lymphadenopathy</i>	<i>лімфаденопатія</i>
<i>lymphatic duct</i>	<i>лімфатична протока</i>
<i>parasite</i>	<i>паразит</i>
<i>pathogen</i>	<i>хвороботворний мікроорганізм</i>
<i>peripheral organ</i>	<i>периферійний орган</i>
<i>plasma cell</i>	<i>плазматична клітина</i>
<i>plasma protein</i>	<i>білок плазми</i>
<i>psoriasis</i>	<i>псоріаз</i>
<i>rheumatoid arthritis</i>	<i>ревматоїдний артрит</i>
<i>sinusitis</i>	<i>синусит</i>
<i>spleen</i>	<i>селезінка</i>
<i>subclavian vein</i>	<i>підключична вена</i>
<i>systemic lesion</i>	<i>системне ураження</i>
<i>T lymphocytes</i>	<i>Т-лімфоцити (клітини)</i>
<i>thoracic duct</i>	<i>грудна протока</i>
<i>tonsil</i>	<i>мигдалеподібна залоза</i>
<i>tonsillitis</i>	<i>тонзиліт</i>
<i>triglyceride</i>	<i>тригліцерид</i>
<i>tumoral disease</i>	<i>пухлинне захворювання</i>
<i>vasculature</i>	<i>судинна мережа</i>

Ukrainian-English

<i>В-лімфоцити (клітини)</i>	<i>B lymphocytes</i>
<i>білок плазми</i>	<i>plasma protein</i>
<i>біологічний фільтр</i>	<i>biological filter</i>
<i>внутрішньотканинний простір</i>	<i>interstitial space</i>
<i>вовчанка</i>	<i>lupus</i>
<i>грудна протока</i>	<i>thoracic duct</i>
<i>дренувати</i>	<i>drain</i>
<i>ендокринне захворювання</i>	<i>endocrine disorder</i>
<i>ендотеліальна клітина</i>	<i>endothelial cell</i>
<i>ендотелій</i>	<i>endothelium</i>
<i>залишки клітин</i>	<i>cell debris (pl debris)</i>
<i>імунітет</i>	<i>immunity</i>
<i>клінічний прояв</i>	<i>clinical sign</i>
<i>лімфаденіт</i>	<i>lymphadenitis</i>
<i>лімфаденопатія</i>	<i>lymphadenopathy</i>
<i>лімфатична протока</i>	<i>lymphatic duct</i>
<i>лімфатична судина</i>	<i>lymph(atic) vessel</i>
<i>лімфатичний капіляр</i>	<i>lymph capillary</i>
<i>мигдалеподібна залоза</i>	<i>tonsil</i>
<i>внутрішньотканинна рідина</i>	<i>interstitial fluid</i>
<i>паразит</i>	<i>parasite</i>
<i>периферійний орган</i>	<i>peripheral organ</i>
<i>підключична вена</i>	<i>subclavian vein</i>
<i>плазматична клітина</i>	<i>plasma cell</i>
<i>поперековий нерв</i>	<i>lumbar nerve</i>
<i>потиличний нерв</i>	<i>cervical nerve</i>
<i>прийом (лікарських засобів)</i>	<i>administration</i>
<i>протока</i>	<i>duct</i>
<i>псоріаз</i>	<i>psoriasis</i>
<i>пухлинне захворювання</i>	<i>tumoral disease</i>
<i>ревматоїдний артрит</i>	<i>rheumatoid arthritis</i>
<i>селезінка</i>	<i>spleen</i>
<i>синусит</i>	<i>sinusitis</i>
<i>системне ураження</i>	<i>systemic lesion</i>
<i>судинна мережа</i>	<i>vasculature</i>
<i>Т-лімфоцити (клітини)</i>	<i>T lymphocytes</i>
<i>тонзиліт</i>	<i>tonsillitis</i>
<i>тригліцерид</i>	<i>triglyceride</i>
<i>хвороботворний мікроорганізм</i>	<i>pathogen</i>
<i>хілус</i>	<i>chyle</i>

UNIT 9

THE RESPIRATORY SYSTEM

Exercise 1. Read and translate the text.

<p style="text-align: center;">Respiratory System</p> <p>The main function at the respiratory system is to provide oxygen to body cells for energy metabolism (1) and to eliminate carbon dioxide, a byproduct of metabolism. Because these gases must be carried to and from the cells in the blood, the respiratory system works closely with the cardiovascular system to accomplish gas exchange (2).</p> <p>Exchange of gases between the atmosphere and the blood takes place in the lungs.</p> <p style="text-align: center;">Upper Respiratory Passageways (3)</p> <p>Air is carried to and from the lungs in a series of conducting tubes (4) in which no gas exchange occurs. Air enters through the nose, where it is warmed, filtered, and moistened as it passes over the hair-covered mucous membranes of the nasal cavity (5). Cilia (6), microscopic hairlike projections from the cells that line the nose, sweep dirt and foreign material (7) toward the throat for elimination. Material that is eliminated from the respiratory tract (8) by coughing or clearing the throat is called sputum (9).</p> <p style="text-align: center;">Lower Respiratory Passageways (10) and Lungs</p> <p>The pharynx (11) conducts air into the trachea (12). Cilia in the lining of the trachea move impurities up toward the throat, where they can be eliminated by swallowing or by expectoration (13). At the top of the trachea is the larynx (14). The opening between the vocal cords (15) is the glottis (16). The small leaf-shaped cartilage at the top of the larynx is called the epiglottis (17). Inhaled air passes into the throat, or pharynx, where it mixes with air that enters through the mouth and also with food destined for the digestive tract. When one swallows, the epiglottis covers the</p>	<ol style="list-style-type: none">1. енергетичний обмін2. газообмін3. верхні дихальні шляхи4. повітроносні трубочки5. порожнина носа6. війки7. чужорідна частка8. дихальні шляхи9. мокротиння10. нижні дихальні шляхи11. глотка12. трахея13. відхаркування14. гортань15. голосові зв'язки16. голосова щілина17. надгортанник18. головні бронхи19. бронхіоли20. легеневі пухирці21. альвеоли22. діафрагма23. кислотність24. лужність
---	--

opening of the larynx and helps to prevent food from entering the respiratory tract.

At its lower end, the trachea divides into a right and a left **main stem bronchus** (18) that enter the lungs. The smallest of the conducting tubes, the **bronchioles** (19), carry air into the microscopic **air sacs** (20), the **alveoli** (21), through which gases are exchanged between the lungs and the blood.

In the lungs, oxygen enters tiny capillaries, where it combines with hemoglobin in the red blood cells and is carried to the tissues. Simultaneously, carbon dioxide, which entered the blood in its passages through the tissues, passes through capillaries into the air contained within the lungs. Inhaling draws into the lungs air that is higher in oxygen and lower in carbon dioxide; exhaling forces from the lungs air that is high in carbon dioxide and low in oxygen. Changes in the size and gross capacity of the chest are controlled by contractions of the **diaphragm** (22) and of the muscles between the ribs.

Gas Transport

Oxygen is carried in the blood bound to hemoglobin in red blood cells. The oxygen is released to the cells as needed. The amount of carbon dioxide that is exhaled is important in regulating the **acidity** (23) or **alkalinity** (24) of the blood, based on the amount of carbonic acid that is formed. Dangerous shifts in blood pH can result from too much or too little carbon dioxide being exhaled.

Exercise 2. Translate into English.

Вдихуване повітря; верхній відділ; виводити назовні; волоскоподібні структури; нижній відділ; очищувати та зволожувати повітря; побічний продукт обміну речовин; повний об'єму грудної клітки; подібний формою до листка дерева; проводити повітря; просвіт; скорочення м'язів діафрагми; тісно взаємодіяти.

Exercise 3. Study the vocabulary below and translate the text into English.

- 1) бронхіальне дерево bronchial tree
- 2) носоглотка pharyngonasal cavity
- 3) осідати settle over/accumulate

4) стравохід

esophagus

Дихальна система

Дихальна система у тісній взаємодії із серцево-судинною та іншими системами бере участь у складних процесах газообміну між організмом людини і навколишнім середовищем.

Дихальна система складається з носової порожнини, носоглотки, глотки, гортані, трахеї, бронхів, легень. До верхніх дихальних шляхів належать носова порожнина, носоглотка і гортань. Верхні дихальні шляхи здійснюють проведення, регулювання температури і вологості вдихуваного повітря, виконують захисну функцію. Нижні дихальні шляхи складаються з трахеї та бронхів.

Війки епітелію носової порожнини, рухаючись, затримують і виводять назовні пил і мікроорганізми, які осідають на слизовій оболонці, тим самим виконуючи захисну функцію. Повітря, яке людина вдихає, у носовій порожнині зігрівається або охолоджується кров'ю, що тече по кровоносних судинах її слизової оболонки. Повітря, пройшовши носову порожнину, потрапляє до носоглотки, а потім до глотки. Від глотки починаються дві трубки – гортань і стравохід. Через гортань проходить тільки повітря. Їжа не може потрапити до неї, бо в момент ковтання вхід до гортані закривається надгортанним хрящем.

Гортань безпосередньо переходить у трахею. У нижньому відділі трахея поділяється на два головних бронхи: лівий і правий, які входять у праву і ліву легеню й у них розгалужуються, утворюючи так зване «бронхіальне дерево».

Exercise 4. Study the vocabulary below, fill in the gaps and translate the text into Ukrainian.

- | | |
|------------------------|--------------------------|
| 1) brainstem | стовбурова частина мозку |
| 2) expiration | експірація |
| 3) forceful exhalation | глибокий видих |
| 4) forceful inhalation | глибокий вдих |
| 5) inspiration | інспірація |
| 6) intercostal muscles | міжреберні м'язи |
| 7) phrenic nerve | діафрагмальний нерв |
| 8) respiration | дихання |
| 9) respiratory center | дихальний центр |
| 10) rib cage | грудна клітка |
| 11) ventilation | вентиляція |

brainstem

expiration

forceful exhalation

forceful inhalation

inspiration

intercostal muscles

phrenic nerve

respiratory center

ventilation

Breathing

Respiration is carried on by the expansion and contraction of the lungs; the process and the rate at which it proceeds are controlled by a (1) _____ in the brain.

Air is moved, into and out of the lungs by the process of breathing, technically called (2) _____. This consists of a steady cycle of (3) _____ (inhalation) and (4) _____ (exhalation), separated by a period of rest. The cycle begins when the (5) _____ stimulates the diaphragm to contract and flatten, thus enlarging the chest cavity. The resulting decrease in pressure within the thorax causes air to be pulled into the lungs.

The (6) _____ between the ribs aid in inspiration by pulling the ribs up and out. Muscles of the neck and thorax are used in addition to (7) _____. Expiration occurs as the breathing muscles relax, the lungs spring back to their original size, and air is forced out. Muscles of the rib cage and abdomen can be called on for (8) _____.

Breathing is normally regulated unconsciously by centers in the (9) _____. These centers adjust the rate and rhythm of breathing according to changes in the composition of the blood, especially the concentration of carbon dioxide.

Exercise 5. Study the vocabulary below and translate the text into English.

- | | |
|-------------------------------------|------------------------------------|
| 1) грудна порожнина | thoracic cavity |
| 2) довгастий мозок | medulla oblongata |
| 3) опуклість діафрагми збільшується | diaphragm surface rises superiorly |

Дихання

Газообмін у легенях відбувається завдяки дихальним рухам – вдиху і видиху, що ритмічно змінюють один одного. Дихальні рухи регулюються дихальним центром, що розміщений у довгастому мозкові. Приблизно кожні чотири секунди в дихальному центрі виникають збудження, які проводяться до міжреберних дихальних м'язів і діафрагми. М'язи скорочуються, трохи піднімають ребра, завдяки чому грудна порожнина розширюється, а об'єм легень, що в ній містяться, збільшується, легені заповнюються повітрям.

Водночас скорочуються і м'язи діафрагми, поверхня її зменшується і вона стає не такою опуклою. Завдяки цьому об'єм грудної порожнини збільшується у вертикальному напрямі. Відбувається вдих. Видих відбувається завдяки розслабленню міжреберних м'язів і діафрагми. Ребра опускаються, опуклість діафрагми збільшується, об'єм легень і грудної порожнини зменшується; з легень виходить повітря.

Exercise 6. Study the vocabulary below and translate the text into Ukrainian.

1) artificial respiration	штучне дихання
2) barbiturates	барбітурати
3) cardiopulmonary resuscitation	серцево-легенева реанімація
4) comatose patients	коматозні хворі
5) depressive drugs	депресанти
6) electric shock	ураження електричним струмом
7) heart-lung machine	апарат штучного кровообігу
8) mechanical ventilator	механічний респіратор
9) natural respiration	природне дихання
10) open-heart surgery	операція на відкритому серці
11) oxygen saturation	насичення крові киснем
12) poliomyelitis	поліомієліт
13) portable resuscitator	портативний апарат штучної вентиляції легенів
14) respiratory first aid	невідкладна медична допомогу при зупинці дихання
15) reviver	реаніматор
16) spontaneous breathing	самостійне дихання

Artificial Respiration

Artificial respiration, forcing of air into and out of the lungs of one person by another person or by mechanical means. It is usually employed during suspension of natural respiration caused by disease, such as poliomyelitis or cardiac failure; by electric shock; by an overdose of depressive drugs such as morphine, barbiturates, or alcohol; or by suffocation resulting from drowning, breathing noxious gases, or blockage of the respiratory tract. If the brain is deprived of oxygen for five minutes, it may be permanently damaged; slightly longer periods without oxygen usually result in death.

Because of the danger to the brain of even short periods without oxygen, artificial respiration should always be started immediately. The mouth-to-mouth method, shown to be superior to the back-pressure and arm-lift procedure, is now recommended by the American Red Cross.

A type of respiratory first aid that requires special training is called cardiopulmonary resuscitation (CPR). In this procedure, which is used for a person who has had a heart attack, the reviver alternately breathes for the victim and performs external massage on the person's chest to keep blood moving through the body.

Mechanical devices for the administration of artificial respiration include a portable resuscitator used by police and fire departments and the heart-lung machine used to maintain oxygen saturation in the blood during open-heart surgery. Severe breathing difficulties may require help from a mechanical ventilator, which forces air into the lungs by way of a tube inserted into the upper airway through the nose, mouth, or a slit in the trachea. Comatose patients

dependent on such a ventilator for a prolonged period may not resume spontaneous breathing.

Exercise 7. Translate into English.

Активний (глибокий) вдих; альвеоли; барбітурати; бронхіальне дерево; вдихати повітря в легені постраждалого; вентиляція легень; верхній відділ трахеї; виводити назовні; війки; газообмін; головний бронх; голосові зв'язки; грудна клітина; депресант; дихання; діафрагмальний нерв; експірація; закупорка дихальних шляхів; кислотність; легеневі пухирці; метод штучного дихання «рот у рот»; міжреберні м'язи; нагнітання повітря у легені; насичення крові киснем; нижні дихальні шляхи; носоглотка; операція на відкритому серці; осідати; період спокою; повітроносні трубочки; повітря спрямовується з легень; подібний формою до листка дерева; носова порожнина; проводити повітря; реаніматор; самостійне дихання; скорочення легеневої тканини; стравохід; стовбурова частина мозку; тимчасове припинення природного дихання; ураження електричним струмом; черевна порожнина.

Exercise 8. Translate into Ukrainian.

Air is pulled into the lungs; alkalinity; alveolar walls; bronchioles; byproduct of metabolism; cardiopulmonary resuscitation; chest cavity; comatose patients; composition of the blood; contractions of the diaphragm; diaphragm; diaphragm surface rises superiorly; energy metabolism; epiglottis; expansion of the lungs; expectoration; external massage on the person's chest; filter and moisten the air; forceful exhalation; foreign material; glottis; gross capacity of the chest; hairlike projections; heart-lung machine; inhaled air; inspiration; larynx; lower end of the trachea; mechanical ventilator; medulla oblongata; opening; pharynx; poliomyelitis; portable resuscitator; rate and rhythm of breathing; respiratory center; respiratory first aid; sputum; steady cycle; top of the trachea; upper respiratory passageways; work closely with.

GLOSSARY

English-Ukrainian

<i>acidity</i>	<i>кислотність</i>
<i>air sac</i>	<i>легеневий пухирець</i>
<i>alkalinity</i>	<i>лужність</i>
<i>alveolus (pl alveoli)</i>	<i>альвеола</i>
<i>artificial respiration</i>	<i>штучне дихання</i>
<i>barbiturates</i>	<i>барбітурати</i>
<i>brainstem</i>	<i>стовбурова частина мозку</i>

<i>breathing muscles</i>	дихальні м'язи
<i>bronchial tree</i>	бронхіальне дерево
<i>bronchiole</i>	бронхіола
<i>bronchus (pl bronchi)</i>	бронх
<i>cardiac failure</i>	серцева недостатність
<i>cardiopulmonary resuscitation (CPR)</i>	серцево-легенева реанімація (СЛР)
<i>chest cavity</i>	грудна порожнина
<i>cilium (pl cilia)</i>	війка
<i>comatose patient</i>	коматозний хворий
<i>conducting tube</i>	повітроносна трубочка
<i>depressive drug</i>	депресант
<i>diaphragm</i>	діафрагма
<i>electric shock</i>	ураження електричним струмом
<i>energy metabolism</i>	енергетичний обмін
<i>epiglottis</i>	надгортанник
<i>esophagus</i>	стравохід
<i>exhalation</i>	видихання
<i>expectoration</i>	відхаркування
<i>expiration</i>	експірація
<i>forceful exhalation</i>	глибокий видих
<i>forceful inhalation</i>	глибокий вдих
<i>foreign material</i>	чужорідна частка
<i>gas exchange</i>	газообмін
<i>glottis</i>	голосова щілина
<i>heart-lung machine</i>	апарат штучного кровообігу
<i>inhalation</i>	вдихання
<i>inspiration</i>	інспірація
<i>intercostal muscles</i>	міжреберні м'язи
<i>larynx</i>	гортань
<i>lower respiratory passageways</i>	нижні дихальні шляхи
<i>main stem bronchus</i>	головний бронх
<i>mechanical ventilator</i>	механічний респіратор
<i>medulla oblongata</i>	довгастий мозок
<i>nasal cavity</i>	носова порожнина
<i>natural respiration</i>	природне дихання
<i>open-heart surgery</i>	операція на відкритому серці
<i>oxygen saturation</i>	насичення крові киснем
<i>pharyngonasal cavity</i>	носоглотка
<i>pharynx</i>	глотка

<i>phrenic nerve</i>	<i>діафрагмальний нерв</i>
<i>poliomyelitis</i>	<i>поліомієліт</i>
<i>portable resuscitator</i>	<i>портативний апарат штучної вентиляції легенів</i>
<i>respiration</i>	<i>дихання</i>
<i>respiratory center</i>	<i>дихальний центр</i>
<i>respiratory first aid</i>	<i>невідкладна медична допомога при зупинці дихання</i>
<i>respiratory tract</i>	<i>дихальний шлях</i>
<i>reviver</i>	<i>реаніматор</i>
<i>rib cage</i>	<i>грудна клітка</i>
<i>spontaneous breathing</i>	<i>самостійне дихання</i>
<i>sputum</i>	<i>мокротиння</i>
<i>thoracic cavity</i>	<i>грудна порожнина</i>
<i>trachea</i>	<i>трахея</i>
<i>upper respiratory passageways</i>	<i>верхні дихальні шляхи</i>
<i>ventilation</i>	<i>вентиляція легень</i>
<i>vocal cords</i>	<i>голосові зв'язки</i>

Ukrainian-English

<i>альвеола</i>	<i>alveolus (pl alveoli)</i>
<i>апарат штучного кровообігу</i>	<i>heart-lung machine</i>
<i>барбітурати</i>	<i>barbiturates</i>
<i>бронх</i>	<i>bronchus (pl bronchi)</i>
<i>бронхіальне дерево</i>	<i>bronchial tree</i>
<i>бронхіола</i>	<i>bronchiole</i>
<i>вдихання</i>	<i>inhalation</i>
<i>вентиляція легень</i>	<i>ventilation</i>
<i>верхні дихальні шляхи</i>	<i>upper respiratory passageways</i>
<i>видихання</i>	<i>exhalation</i>
<i>відхаркування</i>	<i>expectoration</i>
<i>війка</i>	<i>cilium (pl cilia)</i>
<i>газообмін</i>	<i>gas exchange</i>
<i>глибокий вдих</i>	<i>forceful inhalation</i>
<i>глибокий видих</i>	<i>forceful exhalation</i>
<i>глотка</i>	<i>pharynx</i>
<i>головний бронх</i>	<i>main stem bronchus</i>
<i>голосова щілина</i>	<i>glottis</i>
<i>голосові зв'язки</i>	<i>vocal cords</i>
<i>гортань</i>	<i>larynx</i>
<i>грудна клітка</i>	<i>rib cage</i>
<i>грудна порожнина</i>	<i>chest cavity / thoracic cavity</i>

<i>депресант</i>	<i>depressive drug</i>
<i>дихальний центр</i>	<i>respiratory center</i>
<i>дихальний шлях</i>	<i>respiratory tract</i>
<i>дихальні м'язи</i>	<i>breathing muscles</i>
<i>дихання</i>	<i>respiration</i>
<i>діафрагма</i>	<i>diaphragm</i>
<i>діафрагмальний нерв</i>	<i>phrenic nerve</i>
<i>довгастий мозок</i>	<i>medulla oblongata</i>
<i>експірація</i>	<i>expiration</i>
<i>енергетичний обмін</i>	<i>energy metabolism</i>
<i>інспірація</i>	<i>inspiration</i>
<i>кислотність</i>	<i>acidity</i>
<i>комадозний хворий</i>	<i>comatose patient</i>
<i>легеневий пухирець</i>	<i>air sac</i>
<i>лужність</i>	<i>alkalinity</i>
<i>механічний респіратор</i>	<i>mechanical ventilator</i>
<i>міжреберні м'язи</i>	<i>intercostal muscles</i>
<i>мокротиння</i>	<i>sputum</i>
<i>надгортанник</i>	<i>epiglottis</i>
<i>насичення крові киснем</i>	<i>oxygen saturation</i>
<i>невідкладна медична допомога при зупинці дихання</i>	<i>respiratory first aid</i>
<i>нижні дихальні шляхи</i>	<i>lower respiratory passageways</i>
<i>носова порожнина</i>	<i>nasal cavity</i>
<i>носоглотка</i>	<i>pharyngonasal cavity</i>
<i>операція на відкритому серці</i>	<i>open-heart surgery</i>
<i>повітроносна трубочка</i>	<i>conducting tube</i>
<i>поліомієліт</i>	<i>poliomyelitis</i>
<i>портативний апарат штучної вентиляції легенів</i>	<i>portable resuscitator</i>
<i>природне дихання</i>	<i>natural respiration</i>
<i>реаніматор</i>	<i>reviver</i>
<i>самостійне дихання</i>	<i>spontaneous breathing</i>
<i>серцева недостатність</i>	<i>cardiac failure</i>
<i>серцево-легенева реанімація (СЛР)</i>	<i>cardiopulmonary resuscitation (CPR)</i>
<i>стовбурова частина мозку</i>	<i>brainstem</i>
<i>стравохід</i>	<i>esophagus</i>
<i>трахея</i>	<i>trachea</i>
<i>ураження електричним струмом</i>	<i>electric shock</i>
<i>чужорідна частка</i>	<i>foreign material</i>
<i>штучне дихання</i>	<i>artificial respiration</i>

UNIT 10

THE NERVOUS SYSTEM

Exercise 1. Read and translate the text.

<p>All multicellular organisms have a nervous system, which may be defined as assemblages of cells specialized by their shape and function to act as the major coordinating organ of the body. In vertebrates the nervous system has two main divisions, the central (1) (CNS) and the peripheral nervous systems (2) (PNS). The CNS consists of the brain and spinal cord. Linked to these are the cranial (3), spinal (4), and autonomic nerves (5), which, with their branches, constitute the PNS.</p> <p>The nervous system is built up of nerve cells, called neurons, which are supported and protected by other cells. From the cell body of a typical neuron extend one or more outgrowths (dendrites (6)), threadlike structures that divide and subdivide into ever smaller branches. Another, usually longer structure called the axon (7) also stretches from the cell body. When the cell body of a neuron is chemically stimulated, it generates an impulse that passes from the axon of one neuron to the dendrite of another; the junction between axon and dendrite is called a synapse (8). Such impulses carry information throughout the nervous system.</p> <p>So-called white matter (9) in the CNS consists primarily of axons coated with light-colored myelin produced by certain neuroglial cells (10). Nerve cell bodies that are not coated with white matter are known as gray matter (11). Both myelinated (12) and unmyelinated (13) dendrites and axons are termed nerve fibers; a nerve is a bundle of nerve fibers; a cluster of nerve cell bodies (neurons) on a peripheral nerve is called a ganglion (14). Neurons are located either in the brain, in the spinal cord, or in peripheral ganglia. Grouped and interconnected ganglia form a plexus (15), or nerve center. Sensory (afferent) (16) nerve fibers deliver impulses from receptor terminals (17) in the skin and organs to the</p>	<p>1.центральна нервова система 2.периферична нервова система 3.черепно-мозкові нерви 4.спинномозкові нерви 5.вегетативні нерви 6. дендрити 7. аксон 8.синапс 9.біла речовина 10.гліальні клітини 11.сіра речовина 12.мієлінові 13.безмієлінові 14.ганглій 15.сплетення 16.чутливі/ аферентні 17.чутливі рецептори 18.рухові/ еферентні 19.ефекторні рецептори 20.грудний 21.крижовий 22.куприковий 23.соматична нервова система 24.сенсорна іннервація 25.моторна іннервація 26.внутрьошні органи</p>
---	--

CNS via the PNS. **Motor (efferent)** (18) fibers carry impulses from the CNS to **effector terminals** (19) in muscles and glands via the peripheral system.

The PNS consists of nerve fibers and cell bodies outside the CNS that conduct impulses to or away from the CNS. The PNS is made up of nerves that connect the CNS with peripheral structures. The peripheral system has 12 pairs of cranial nerves that have their origin in the brain and primarily control the activities of structures in the head and neck. The spinal nerves arise in the spinal cord, 31 pairs radiating to either side of the body: 8 cervical, 12 **thoracic** (20), 5 lumbar, 5 **sacral** (21), and 1 **coccygeal** (22).

The **somatic nervous system** (23), composed of somatic parts of the CNS and PNS, provides **sensory** (24) and **motor innervation** (25) to all parts of the body, except the **viscera** (26) in the body cavities, smooth muscle, and glands. The **somatic sensory system** (27) transmits sensations of touch, pain, and temperature from sensory receptors. The **somatic motor system** (28) permits voluntary and reflexive movement by causing contraction of skeletal muscles.

The **autonomic nerve fibers** (29) form a subsidiary system that regulates the **iris** (30) of the eye and the smooth-muscle action of the heart, blood vessels, glands, lungs, stomach, colon, bladder, and other visceral organs not subject to willful control. Although the **autonomic nervous system's** (31) impulses originate in the CNS, it performs the most basic human functions more or less automatically, without conscious intervention of **higher brain centers** (32). Autonomic nerve fibers exit from the CNS as part of other peripheral nerves but branch from them to form two more subsystems: the **sympathetic** (33) and **parasympathetic nervous systems** (34), the actions of which usually oppose each other. For example, sympathetic nerves cause arteries to contract while parasympathetic nerves cause them to dilate.

27.сенсорна
соматична нервова
система

28. моторна
соматична нервова
система

29.вегетативні
нервові волокна

30.райдушна
оболонка

31.вегетативна
нервова система

32.вищі відділи
головного мозку

33.симпатична
нервова система

34.парасимпатична
нервова система

Exercise 2. Translate into English.

Багаторазово розгалужуватися; без сідомого контролю; виконувати протилежні функції; виходити з головного мозку; виходити з спинного мозку; виходити з тіла клітини; виходити з ЦНС; відділ; відросток; генерувати нервові імпульси; гілки; головний координуючий орган; дендрит; діяльність структур голови та шиї; довільні та рефлекторні рухи; допоміжна система; забезпечувати сенсорну та моторну іннервацію; збуджуватися під впливом хімічних речовин; нервові волокна; нейрон; контакт аксона з дендритами; нервовий центр; нести нервові імпульси; ниткоподібні структури; передавати від аксона до дендрита; передавати відчуття; периферійні нерви; периферійні структури; проводити нервові імпульси; пучок нервових волокон; скупчення нервових клітин; спинний мозок; сукупність клітин; тіло клітини; тіло нейрона; у складі різних периферійних нервів; функції яких не залежать від свідомості; хребетні; які не лежать в межах ЦНС.

Exercise 3. Study the vocabulary below and translate the text into English.

1) виділення слини	salivation
2) коронарні судини серця	coronary vessels of the heart
3) нервово-рефлекторний процес	neuroreflex action
4) органи чуття	sense organs
5) перистальтика кишок	peristalsis
6) реакція організму	body response
7) травний сік	digestive juice

Нервову систему людини поділяють на центральну і периферійну частини. Перша включає спинний і головний мозок, друга складається із периферійних нервів. ПНС поділяється на соматичну, яка іннервує скелетні м'язи та органи чуття, та вегетативну (автономну), яка іннервує внутрішні органи. Окремо виділяють автономний відділ периферійної нервової системи, що складається з симпатичної та парасимпатичної частин.

Симпатичний відділ збільшує ритм і силу скорочень серця, розширює коронарні судини серця, звужує судини шкіри, органів черевної порожнини, підвищує артеріальний тиск, обмін речовин, розширює зіницю ока, зменшує виділення слини і травного соку, уповільнює перистальтику кишок, розширює бронхи, збільшує легеневу вентиляцію.

Парасимпатичний відділ уповільнює ритм і зменшує силу скорочень серця, розширює судини і знижує тиск у них, звужує судини серця, бронхи, звужує зіницю ока, збільшує виділення слини, травного соку, підсилює перистальтику кишок.

Структурно-функціонально одиницею нервової системи є різної форми нервова клітина – нейрон.

Специфічні властивості нервової тканини полягають у здатності сприймати різноманітну інформацію із зовнішнього або внутрішнього середовища, передавати отримані імпульси і відповідним чином відповідати на них.

В основі функцій нервової системи є рефлекс, реакція організму на будь-яке подразнення, яка здійснюється за участю нервової системи.

Усі життєві прояви в організмі – чи то простий або складний м'язовий рух, робота травних залоз, обмін речовин тощо – здійснюються за участю нервової системи у вигляді нервово- рефлекторного процесу.

Exercise 4. Study the vocabulary below, fill in the gaps and translate the text into Ukrainian.

1) accommodation reflex	акомодаційний рефлекс
2) conditioned reflex	умовний рефлекс
3) corneal reflex	рогівковий рефлекс
4) gag reflex	блювальний рефлекс
5) grasp reflex	хвотальний рефлекс
6) hand-to-mouth reflex	долонно-ротівий рефлекс
7) intermediate nerve cells	вставні нейрони
8) interneuron	вставний нейрон
9) involuntary response	автоматична реакція
10) neural pathway	ланцюг нейронів
11) patellar reflex	колінний рефлекс
12) reflex actions	рефлекторні дії
13) reflex arcs	рефлекторні дуги
14) stimulation	збудження
15) stimulus	нервовий імпульс
16) suckling reflex	смоктальний рефлекс
17) tendon reflex	сухожилковий рефлекс
18) withdrawal reflex	згинальний рефлекс

communicates	involuntary response	simple reflex
conditioned reflex	neural pathway	stimulation
intermediate nerve cells	reflex actions	
	reflex arcs	

Reflex

Reflex is an (1) _____ to a stimulus by the animal organism. In its simplest form, it consists of the (2) _____ of an afferent nerve through a sense organ, or receptor, followed by transmission of the stimulus, usually through a nerve center, to an efferent motor nerve, resulting in action of a muscle or gland, called the effector. The (3) _____ that mediates a reflex action is called a reflex arc. In most reflex action, however, the stimulus passes

through one or more (4) _____, which modify and direct its action, sometimes to the extent of involving the muscular activity of the entire organism. Reflexes can be built-in or learned.

A (5) _____ is an automatic response to a stimulus. It does not involve any thought, but simply is an involuntary action. One of the most common examples of a simple reflex is the patellar reflex, or the knee jerk response. When someone hits a particular spot on the knee, the sensory cells in the knee work as receptors. Those receptors send a signal to the person's spinal cord via the sensory nerve cell. Inside the spinal cord, a reflex arc sends the signal directly back to the effectors in the leg muscles through intermediate and motor nerve cells. At that time the muscles of the leg contracts and the lower leg jerks or kicks upward. In all but the most primitive reflexes, an interneuron in the spinal cord (6) _____ signals from the sensory nerve to the motor nerve. Only two or three nerve cells are involved, and the brain is only aware of the initial reflexive response after it has taken place. Such (7) _____ are particularly common in animals, and have a high survival value, enabling organisms to take rapid action to avoid potential danger.

(8) _____ seen in adult humans include accommodation reflex, corneal reflex, gag reflex, tendon reflex, withdrawal reflex, sneeze, yawn and others. Newborn babies have a number of other reflexes which are not seen in adults, including: suckling, hand-to-mouth reflex, grasp reflex and others.

A (9) _____ involves the modification of a reflex action in response to experience (learning). A stimulus that produces a simple reflex response becomes linked with another, possibly unrelated, stimulus. For example, a dog may salivate (a reflex action) when it sees its owner remove a tin-opener from a drawer because it has learned to associate that stimulus with the stimulus of being fed.

Exercise 5. Study the vocabulary below and translate the text into English.

- | | |
|------------------------------------|----------------------------|
| 1) безумовний рефлекс | unconditioned response |
| 2) відбуватися за участю | be mediated by |
| 3) вогнище збудження | stimulation focus |
| 4) вроджений рефлекс | innate reflex |
| 5) кора головного мозку | cerebral cortex |
| 6) набуваються на базі | be built upon |
| 7) підкіркові ядра головного мозку | basal ganglia of the brain |
| 8) тимчасовий зв'язок | temporary link |
| 9) центр зору | visual center |
| 10) центр слиновиділення | salivation center |

Рефлекс – це автоматична реакція організму на будь-яке подразнення, яка здійснюється за участю нервової системи. Поняття

умовний та безумовний рефлекс було введено І. П. Павловим. Павлов поділив усі рефлекси людини на безумовні і умовні.

Безумовні рефлекси є вродженими рефлексами, що передаються спадково. Вони універсальні, тобто характерні для всіх особин одного виду. Безумовні рефлекси здійснюються через рефлекторну дугу за участю спинного мозку, стовбура головного мозку і підкіркових ядер головного мозку. Такі рефлекси стійкі та зберігаються протягом усього життя. Біологічна роль природжених рефлексів полягає в тому, що вони забезпечують існування в перші моменти після народження, а в подальшому житті є основою для вироблення умовних рефлексів. Завдяки їм зберігається цілісність організму, підтримується сталість внутрішнього середовища, відбувається розмноження.

Умовні рефлексії – це рефлекси, що набуваються протягом життя на базі безумовних рефлексів під впливом певних чинників зовнішнього середовища. Умовні рефлекси є індивідуальними та утворюються в результаті власного попереднього досвіду: той або інший рефлекс може бути присутній у одних особин виду і відсутній у інших. Для вироблення умовних рефлексів не потрібен специфічний подразник. Механізм утворення умовного рефлексу полягає у встановленні тимчасового зв'язку між двома вогнищами збудження в корі головного мозку, наприклад між центром зору і центром слиновиділення. Такі рефлекси є мінливими, та при зміні умов зовнішнього середовища одні умовні рефлекси можуть зникати, а інші – виникати, але завдяки їм організм більш тонко пристосовується до конкретних умов існування.

Exercise 6. Study the vocabulary below and translate the text into Ukrainian.

- | | |
|------------------------------|---|
| 1) behavioral disturbances | поведінкові порушення |
| 2) degeneration | дегенеративні порушення |
| 3) genetic malformations | аномалії розвитку |
| 4) infection of the meninges | запальний процес м'яких мозкових оболонок |
| 5) meningeal tissue | менінготелій |
| 6) metabolic defects | метаболічні порушення |
| 7) neurologic complications | неврологічні ускладнення |
| 8) neurological disorders | неврологічні хвороби |
| 9) organic damage | органічні ушкодження |
| 10) supporting tissue cells | клітин опорної тканини |
| 11) vascular disorders | судинні захворювання |

Disorders of the Nervous System

Consideration of disorders of the nervous system is the province of neurology; psychiatry deals with behavioral disturbances of a functional nature. The division between these two medical specialties cannot be sharply defined,

because neurological disorders often manifest both organic and mental symptoms.

Diseases of the nervous system include genetic malformations, poisonings, metabolic defects, vascular disorders, inflammations, degeneration, and tumors, and they involve either nerve cells or their supporting elements. Vascular disorders, such as cerebral hemorrhage or other forms of stroke, are among the most common causes of paralysis and other neurologic complications. Some diseases exhibit peculiar geographic and age distribution. In temperate zones, multiple sclerosis is a common degenerative disease of the nervous system, but it is rare in the Tropics.

The nervous system is subject to infection by a great variety of bacteria, parasites, and viruses. For example, meningitis, or infection of the meninges investing the brain and spinal cord, can be caused by many different agents. On the other hand, one specific virus causes rabies. Some viruses causing neurological ills affect only certain parts of the nervous system. For example, the virus causing poliomyelitis commonly affects the spinal cord; viruses causing encephalitis attack the brain.

Inflammations of the nervous system are named according to the part affected. Myelitis is an inflammation of the spinal cord; neuritis is an inflammation of a nerve. It may be caused not only by infection but also by poisoning, alcoholism, or injury. Tumors originating in the nervous system usually are composed of meningeal tissue or neuroglia (supporting tissue cells), depending on the specific part of the nervous system affected, but other types of tumor may metastasize to or invade the nervous system. In certain disorders of the nervous system, such as neuralgia, migraine, and epilepsy, no evidence may exist of organic damage. Another disorder, cerebral palsy, is associated with birth defects.

Exercise 7. Translate into English.

Акомодаційний рефлекс; біла речовина; блювальний рефлекс; велика важливість для виживання; виходити з спинного мозку; відділ; вставний нейрон; ганглій; гліальні клітини; дендрит; допоміжні елементи; енцефаліт; запалення периферичних нерва; запальні явища; колінний рефлекс; контакт аксона з дендритами; локалізації ураження; метастазувати; мимовільна реакція; мієліт; мозкового інсульту; набутий рефлекс; невралгія; неврит; нести нервові імпульси; органічні симптоми; передавати відчуття; передавати імпульси; периферійні структури; подразник; позіхальний рефлекс; природжений рефлекс; притаманні певній віковій групі; простий рефлекс; райдужна оболонка; рефлекс чихання; рефлекторна дія; рогівковий рефлекс; розумові прояви; рухові/еферентні нейрони; сенсорна соматична нервова система; синапс; смоктальний рефлекс; соматична нервова система; спинномозкові нерви; сукупність клітин; тіло клітини; травний сік; функції яких не залежать від

свідомості; хватальний рефлекс; центральна нервова система; церебральний параліч; чутливі рецептори; які не лежать в межах ЦНС.

Exercise 8. Translate into Ukrainian.

Actions of which usually oppose each other; activities of structures in the head and neck; as part of other peripheral nerves; autonomic nerve fibers; autonomic nervous system; be chemically stimulated; body response; bundle of nerve fibers; cluster of nerve cell bodies; coccygeal nerves; conduct impulses; coronary vessels of the heart; cranial nerves; divide and subdivide; epilepsy; exit from the CNS; extend from the cell body; generate impulses; geographic distribution; gray matter; hand-to-mouth reflex; have one's origin in the brain; higher brain centers; invade the nervous system; involuntary response; major coordinating organ; migraine; motor innervation; multiple sclerosis; myelinated axons; nerve cell body; nerve center; neuron; neuroreflex action; outgrowth; parasympathetic nervous system; peripheral nerves; peripheral nervous system; peristalsis; plexus; poliomyelitis; reflexive response; sacral nerve; salivation; sense organ; sensory (afferent) nerve fibers; sensory innervation; somatic motor system; spinal cord; subsidiary system; sympathetic nervous system; tendon reflex; threadlike structures; unmyelinated dendrites; viscera; withdrawal reflex.

GLOSSARY

English-Ukrainian

<i>accommodation reflex</i>	<i>акомодаційний рефлекс</i>
<i>afferent nerve</i>	<i>чутливий / аферентний нерв</i>
<i>autonomic nerve</i>	<i>вегетативний нерв</i>
<i>autonomic nerve fiber</i>	<i>вегетативне нервове волокно</i>
<i>autonomic nervous system</i>	<i>вегетативна нервова система</i>
<i>axon</i>	<i>аксон</i>
<i>basal ganglion (pl ganglia)</i>	<i>підкіркове ядро</i>
<i>built-in reflex</i>	<i>природжений рефлекс</i>
<i>central nervous system</i>	<i>центральна нервова система</i>
<i>cerebral cortex</i>	<i>кора головного мозку</i>
<i>cerebral hemorrhage</i>	<i>крововилив у мозок</i>
<i>cerebral palsy</i>	<i>церебральний параліч</i>
<i>coccygeal nerve</i>	<i>куприковий нерв</i>
<i>conditioned reflex</i>	<i>умовний рефлекс</i>
<i>corneal reflex</i>	<i>рогівковий рефлекс</i>
<i>coronary vessel</i>	<i>коронарна судина</i>

<i>cranial nerve</i>	<i>черепно-мозковий нерв</i>
<i>degeneration</i>	<i>дегенеративне порушення</i>
<i>dendrite</i>	<i>дендрит</i>
<i>digestive juice</i>	<i>травний сік</i>
<i>effector</i>	<i>ефектор</i>
<i>effector terminal</i>	<i>ефекторний рецептор</i>
<i>efferent motor nerve</i>	<i>еферентне / рухове нервове волокно</i>
<i>encephalitis</i>	<i>енцефаліт</i>
<i>epilepsy</i>	<i>епілепсія</i>
<i>gag reflex</i>	<i>блювальний рефлекс</i>
<i>ganglion (pl ganglia)</i>	<i>ганглії</i>
<i>genetic malformation</i>	<i>аномалія розвитку</i>
<i>grasp reflex</i>	<i>хвотальний рефлекс</i>
<i>gray matter</i>	<i>сіра речовина</i>
<i>hand-to-mouth reflex</i>	<i>долонно-ротовий рефлекс</i>
<i>higher brain center</i>	<i>вищий відділ головного мозку</i>
<i>innate reflex</i>	<i>вроджений рефлекс</i>
<i>intermediate nerve cell</i>	<i>вставний нейрон</i>
<i>interneuron</i>	<i>вставний нейрон</i>
<i>involuntary response</i>	<i>автоматична реакція</i>
<i>iris</i>	<i>райдужна оболонка</i>
<i>learned reflex</i>	<i>набутий рефлекс</i>
<i>meningeal tissue</i>	<i>менінготелій</i>
<i>meningitis</i>	<i>менінгіт</i>
<i>meninx (pl meninges)</i>	<i>м'яка мозкова оболонка</i>
<i>migraine</i>	<i>мігрень</i>
<i>motor (efferent) nerve (cell)</i>	<i>руховий / еферентний нейрон</i>
<i>motor innervation</i>	<i>моторна іннервація</i>
<i>multiple sclerosis</i>	<i>розсіяний склероз</i>
<i>myelinated dendrite</i>	<i>мієліновий дендрит</i>
<i>myelitis</i>	<i>мієліт</i>
<i>nerve center</i>	<i>нервовий центр</i>
<i>neural pathway</i>	<i>ланцюг нейронів</i>
<i>neuralgia</i>	<i>невралгія</i>
<i>neuritis</i>	<i>неврит</i>
<i>neuroglia (glia)</i>	<i>нейроглія</i>
<i>neuroglial cell</i>	<i>гліальна клітина</i>
<i>neurology</i>	<i>неврологія</i>
<i>neuroreflex</i>	<i>нервово-рефлекторний</i>
<i>paralysis</i>	<i>параліч</i>

<i>parasympathetic nervous system</i>	парасимпатична система	нервова
<i>patellar reflex</i>	колінний рефлекс	
<i>peripheral nervous system</i>	периферична система	нервова
<i>peristalsis</i>	перистальтика	кишок
<i>plexus (pl plexus)</i>	сплетення	
<i>rabies</i>	сказ	
<i>receptor</i>	нервове закінчення	
<i>receptor terminal</i>	чутливий рецептор	
<i>reflex</i>	рефлекс	
<i>reflex action</i>	рефлекторна дія	
<i>reflex arc</i>	рефлекторна дуга	
<i>sacral nerve</i>	крижовий нерв	
<i>salivation</i>	виділення слини	
<i>salivation center</i>	центр слиновиділення	
<i>sense organ</i>	орган чуття	
<i>sensory (afferent) nerve fiber</i>	чутливе / аферентне	нервове волокно
<i>sensory (nerve) cell</i>	аферентний нейрон	
<i>sensory innervation</i>	сенсорна іннервація	
<i>somatic motor system</i>	моторна	соматична
	нервова система	
<i>somatic nervous system</i>	соматична	нервова
	система	
<i>somatic sensory system</i>	сенсорна	соматична
	нервова система	
<i>spinal nerve</i>	спинномозковий нерв	
<i>stimulation</i>	збудження	
<i>stimulation focus</i>	вогнище збудження	
<i>stimulus (pl stimuli)</i>	нервовий імпульс	
<i>stroke</i>	інсульт	
<i>suckling reflex</i>	смоктальний рефлекс	
<i>sympathetic nervous system</i>	симпатична	нервова
	система	
<i>synapse</i>	синапс	
<i>tendon reflex</i>	сухожилковий рефлекс	
<i>thoracic nerve</i>	грудний нерв	
<i>unconditioned response</i>	безумовний рефлекс	
<i>unmyelinated dendrite</i>	безмієліновий дендрит	
<i>viscus (pl viscera)</i>	внутрьомний орган	
<i>visual center</i>	центр зору	
<i>white matter</i>	біла речовина	

withdrawal reflex

згинальний рефлекс

Ukrainian-English

автоматична реакція

involuntary response

акомодаційний рефлекс

accommodation reflex

аксон

axon

аномалія розвитку

genetic malformation

аферентний нейрон

sensory (nerve) cell

безмієліновий дендрит

unmyelinated dendrite

безумовний рефлекс

unconditioned response

біла речовина

white matter

блювальний рефлекс

gag reflex

вегетативна нервова система

autonomic nervous system

вегетативне нервове волокно

autonomic nerve fiber

вегетативний нерв

autonomic nerve

виділення слини

salivation

вищий відділ головного мозку

higher brain center

внутрьошній орган

viscus (pl viscera)

вогнище збудження

stimulation focus

вроджений рефлекс

innate reflex

вставний нейрон

intermediate nerve cell /

interneuron

ганглії

ganglion (pl ganglia)

гліальна клітина

neuroglial cell

грудний нерв

thoracic nerve

дегенеративне порушення

degeneration

дендрит

dendrite

долонно-ротовий рефлекс

hand-to-mouth reflex

енцефаліт

encephalitis

епілепсія

epilepsy

ефектор

effector

ефекторний рецептор

effector terminal

еферентне / рухове нервове волокно

efferent motor nerve

збудження

stimulation

згинальний рефлекс

withdrawal reflex

інсульт

stroke

колінний рефлекс

patellar reflex

кора головного мозку

cerebral cortex

коронарна судина

coronary vessel

крижовий нерв

sacral nerve

крововилив у мозок

cerebral hemorrhage

куприковий нерв

coccygeal nerve

ланцюг нейронів

neural pathway

<i>м'яка мозкова оболонка</i>	<i>meninx (pl meninges)</i>
<i>менінгіт</i>	<i>meningitis</i>
<i>менінготелій</i>	<i>meningeal tissue</i>
<i>мігрень</i>	<i>migraine</i>
<i>мієліновий дендрит</i>	<i>myelinated dendrite</i>
<i>мієліт</i>	<i>myelitis</i>
<i>моторна іннервація</i>	<i>motor innervation</i>
<i>моторна соматична нервова</i>	<i>somatic motor system</i>
<i>набутий рефлекс</i>	<i>learned reflex</i>
<i>невралгія</i>	<i>neuralgia</i>
<i>неврит</i>	<i>neuritis</i>
<i>неврологія</i>	<i>neurology</i>
<i>нейроглія</i>	<i>neuroglia (glia)</i>
<i>нервове закінчення</i>	<i>receptor</i>
<i>нервовий імпульс</i>	<i>stimulus (pl stimuli)</i>
<i>нервовий центр</i>	<i>nerve center</i>
<i>нервово-рефлекторний</i>	<i>neuroreflex</i>
<i>орган чуття</i>	<i>sense organ</i>
<i>параліч</i>	<i>paralysis</i>
<i>парасимпатична нервова система</i>	<i>parasympathetic nervous system</i>
<i>перистальтика кишок</i>	<i>peristalsis</i>
<i>периферична нервова система</i>	<i>peripheral nervous system</i>
<i>підкіркове ядро</i>	<i>basal ganglion (pl ganglia)</i>
<i>природжений рефлекс</i>	<i>built-in reflex</i>
<i>райдужна оболонка</i>	<i>iris</i>
<i>рефлекс</i>	<i>reflex</i>
<i>рефлекторна дія</i>	<i>reflex action</i>
<i>рефлекторна дуга</i>	<i>reflex arc</i>
<i>рогівковий рефлекс</i>	<i>corneal reflex</i>
<i>розсіяний склероз</i>	<i>multiple sclerosis</i>
<i>руховий / еферентний нейрон</i>	<i>motor (efferent) nerve (cell)</i>
<i>сенсорна іннервація sensory</i>	<i>innervation</i>
<i>сенсорна соматична нервова система</i>	<i>somatic sensory system</i>
<i>симпатична нервова система</i>	<i>sympathetic nervous system</i>
<i>синапс</i>	<i>synapse</i>
<i>сіра речовина</i>	<i>gray matter</i>
<i>сказ</i>	<i>rabies</i>
<i>смоктальний рефлекс</i>	<i>suckling reflex</i>
<i>соматична нервова система</i>	<i>somatic nervous system</i>
<i>спинномозковий нерв</i>	<i>spinal nerve</i>
<i>сплетення plexus</i>	<i>(pl plexus)</i>
<i>сухожилковий рефлекс</i>	<i>tendon reflex</i>

<i>травний сік</i>	<i>digestive juice</i>
<i>умовний рефлекс</i>	<i>conditioned reflex</i>
<i>хвотальний рефлекс</i>	<i>grasp reflex</i>
<i>центр зору</i>	<i>visual center</i>
<i>центр слиновиділення</i>	<i>salivation center</i>
<i>центральна нервова система</i>	<i>central nervous system</i>
<i>церебральний параліч</i>	<i>cerebral palsy</i>
<i>черепно-мозковий нерв</i>	<i>cranial nerve</i>
<i>чутливе / аферентне нервове волокно</i>	<i>sensory (afferent) nerve fiber</i>
<i>чутливий / аферентний нерв</i>	<i>afferent nerve</i>
<i>чутливий рецептор</i>	<i>receptor terminal</i>

Методичні вказівки

Даний навчальний посібник є збіркою текстів і вправ на переклад з англійської мови на українську та з української на англійську, що призначені для відпрацювання навичок перекладу англійськомовної медичної літератури. Посібник складається зі згрупованих за певними принципами медичних текстів (анатомія людини) англійською та українською мовами, що забезпечують не лише знайомство студентів із найбільш вживаною медичною термінологією, але й засвоєння певних фонових знань у цій галузі.

Система вправ дозволяє: 1) забезпечити формування в студентів певного мінімуму відповідних фонових знань у медичній галузі ; 2) сформувати базу термінологічних еквівалентів відповідної тематики; 3) сформувати технічну компетенцію перекладача.

Посібник складається з десяти уроків, вправи в яких організовано за таким принципом:

- 1) вправи на введення й відпрацювання іншомовної термінології з тематики заняття з її одночасною семантизацією (завдання 1);
- 2) вправи на переклад англійських термінів і словосполучень українською мовою (завдання 2 і 7);
- 3) вправи на переклад українських термінів і словосполучень англійською мовою (завдання 8);
- 4) вправи на комплексне тренування щодо вживання термінології з теми уроку (завдання 4 і 6).

Наприкінці кожного розділу є англо-український і українсько-англійський глосарій.

REFERENCE LITERATURE

- 1) Gylys, B.A., Wedding, M.E. (2006). Medical terminology. Systems. A Body Systems Approach. 6th ed. Philadelphia: F. A. Davis Company, 587 p.
- 2) Fremgen, B. F., Frucht, Suzanne S. (2016). Medical Terminology. 6th ed. Pearson, 641 p.
- 3) Funducian, L. J. (ed.). (2011). Gale Encyclopedia of Medicine. 4th ed. Gale, Cengage Learning, 5210 p.
- 4) Головацький, А. С., Черкасов, В. Г., Сапін, М. Р. та ін. (2015). Анатомія людини. 4-те вид. Вінниця: Нова книга, т.1, 368 с.
- 5) Головацький, А. С., Черкасов, В. Г., Сапін, М. Р. та ін. (2016). Анатомія людини. 4- вид. Вінниця: Нова книга, т. 2, 456 с.
- 6) Головацький, А. С., Черкасов, В. Г., Сапін, М. Р. та ін. (2015). Анатомія людини. 3-те вид. Вінниця: Нова книга, т.3, 376 с.

Навчальне видання

ІЛЬЧЕНКО Валерія Віталіївна

MEDICAL TRANSLATION

Навчально-методичний посібник
для студентів 5 курсу
факультету «Референт-перекладач»

У п о р я д н и к ІЛЬЧЕНКО Валерія Віталіївна

3-є видання, доповнене

В авторській редакції
Комп'ютерний набір: *В.В. Ільченко*

Підписано до друку 25.05.2020. Формат 60×84/16.
Папір офсетний. Гарнітура «Таймс».
Ум. друк. арк.5,81. Обл.-вид. арк.4,28.
Тираж 100 пр.

Видавництво
Народної української академії
Свідоцтво № 1153 від 16.12.2002.

Надруковано у видавництві
Народної української академії
Україна, 61000, Харків, МСП, вул. Лермонтовська, 27.